



Repertorio de Medicina y Cirugía

www.elsevier.es/repertorio



Reporte de caso

Disforia de género, presentación de un caso masculino a femenino (MTF) en el Hospital de San José

Angélica Maria Fonseca^{a,*}, Maria Victoria León^a, Ariana Margarita Sierra^a
y William Rojas^{a,b}

^a Fundación Universitaria de Ciencias de la Salud, Bogotá DC, Colombia

^b Hospital de San José, Bogotá DC, Colombia

INFORMACIÓN DEL ARTÍCULO

Historia del artículo:

Recibido el 3 de agosto de 2016

Aceptado el 5 de septiembre de 2016

On-line el 3 de enero de 2017

Palabras clave:

Disforia de género

Identidad de género

Transgénero

Inconformidad de género

Transexual

R E S U M E N

La identidad de género es el sentido de masculinidad o femineidad que puede tener una persona o una combinación de ambas; desde 1940 Harry Benjamín plantea el término transsexualidad o trastorno de identidad de género (TIG) cuando hay alteración de esta. Su manejo debe hacerse de manera multi e interdisciplinaria a través del proceso de reasignación de género. A continuación se presenta el caso de una paciente de 50 años con diagnóstico de disforia de género masculino a femenino (MTF), quien desde la infancia presentaba insatisfacción con su sexo asignado al nacimiento, lo cual la hace candidata a terapia de reemplazo hormonal, tratamiento quirúrgico de feminización y asignación de sexo.

© 2016 Fundación Universitaria de Ciencias de la Salud-FUCS. Publicado por Elsevier España, S.L.U. Este es un artículo Open Access bajo la licencia CC BY-NC-ND (<http://creativecommons.org/licenses/by-nc-nd/4.0/>).

Gender dysphoria: Presentation of a male to female (MTF) case in San Jose Hospital, Bogota, Colombia

A B S T R A C T

Gender identity is a person concept of self as being male or female, or ambivalent sex. Trans-sexuality or gender identity disorder was given that name by Harry Benjamin since 1940. The treatment should be multi and inter-disciplinary through a process of a gender reassignment. A case is presented of a 50 year-old patient with a diagnosis of male to female (MTF) gender dysphoria, who felt dissatisfied since childhood with her gender assigned at birth, thus being a candidate for hormone replacement therapy, surgical feminisation treatment, and gender assignment.

© 2016 Fundación Universitaria de Ciencias de la Salud-FUCS. Published by Elsevier España, S.L.U. This is an open access article under the CC BY-NC-ND license (<http://creativecommons.org/licenses/by-nc-nd/4.0/>).

Keywords:

Gender dysphoria

Gender identity

Transgender

Trans-sexualism

Sex reassignment procedures

* Autor para correspondencia.

Correo electrónico: angelikmfn@hotmail.com (A.M. Fonseca).

<http://dx.doi.org/10.1016/j.reper.2016.11.008>

0121-7372/© 2016 Fundación Universitaria de Ciencias de la Salud-FUCS. Publicado por Elsevier España, S.L.U. Este es un artículo Open Access bajo la licencia CC BY-NC-ND (<http://creativecommons.org/licenses/by-nc-nd/4.0/>).

Introducción

La identidad de género es un término usado para describir el sentido fundamental de una persona de ser hombre, mujer o de sexo indeterminado; es decir, es la autoconciencia de ser hombre o mujer que evoluciona en general de forma gradual desde la niñez. Este proceso de aprendizaje cognitivo y afectivo sucede en la interacción con los padres, los pares y el medio ambiente¹.

El término transexualidad empieza a utilizarse en 1940 para denominar individuos que desean vivir en forma permanente como miembros del sexo opuesto, dada la incongruencia entre el sexo con el que nacieron y aquel al cual sienten pertenecer². Harry Benjamín, endocrinólogo estadounidense propuso este término como resultado de sus observaciones médicas³. En la actualidad este término es conocido como disforia de género o trastorno de identidad de género (TIG), el cual es utilizado para designar la insatisfacción resultante del conflicto entre la identidad de género y el sexo asignado al nacimiento (genético, gonadal, genital y morfológico)⁴.

Según la Asociación Americana de Psicología, la orientación sexual hace referencia a la preferencia o inclinación sexual que caracteriza el objeto de los deseos amorosos o eróticos de una persona. Se clasifica en función del sexo de la persona deseada en: heterosexual, homosexual y bisexual². Primero, el término heterosexual hace alusión a las personas que sienten atracción por el sexo opuesto; segundo, la homosexualidad (lesbiana y gay) se refiere a personas que sienten atracción por miembros del mismo sexo; y tercero, el término bisexual describe a los que experimentan atracción por ambos sexos. Por otro lado, el término travestismo se refiere a aquellos que se visten y arreglan como si fuesen del otro sexo (por lo regular son hombres que se visten de mujer) pero se identifican como una persona de su sexo físico (habitualmente hombre)⁵.

El TIG es una entidad poco frecuente y por tanto hay un número bajo de estudios publicados sobre este tema³. Sin embargo, la Asociación Americana de Psiquiatría, con el DSM-V en el 2003, reportó una prevalencia de 0,005 a 0,014% en hombres adultos y de 0,002 a 0,003% en mujeres adultas⁶.

Hoy las estimaciones de prevalencia varían de forma considerable entre países; en Europa se reportan prevalencias de 1 en 12.225 habitantes; en cuanto al género, varía de 1 en 9.685 a 21.031 en varones biológicos, y de 1 en 15.456 a 48.096 en mujeres biológicas. La incidencia es de 3 por cada 100.000 habitantes mayores de 15 años. El cociente de transexuales de hombre a mujer (THM) y transexuales de mujer a hombre (TMH) se sitúa entre 4:1 y 2:1 respectivamente⁴. En niños menores de 12 años la razón hombre/mujer varía de 6:1 a 3:1 y en adolescentes es de 1:1⁷. En Colombia, hasta la fecha no existen datos publicados. El proceso de reasignación de género debe ser multi e interdisciplinario, constituido por psicología, psiquiatría, endocrinología, cirugía plástica, urología y ginecología⁸. Al ser una manifestación de baja prevalencia, este reporte pretende describir el caso de un paciente con TIG y comentar la experiencia durante el manejo endocrinológico.

Presentación del caso

Al servicio de endocrinología asistió una paciente de 50 años de edad con disforia de género masculino a femenino (MTF), con identidad sexual femenina desde temprana edad, diagnóstico establecido por psiquiatría en el año 2009 y confirmado mediante previa experiencia en la vida real durante un año con rol social femenino satisfactorio. Sin antecedentes relevantes, al examen físico presenta caracteres sexuales secundarios y volumen testicular normales para el género masculino (estadio de Tanner 5), con reporte de testosterona inicial total de 19,49 mg/dl y testosterona libre de 21,40 mg/dl (valores dentro del rango de normalidad para el sexo biológico).

Con el diagnóstico descrito se decidió iniciar tratamiento hormonal con estrógenos conjugados 0,625 mg/día, espironolactona 200 mg/día y manejo por el equipo multidisciplinario de TIG del Hospital de San José mediante evaluaciones bioquímicas y clínicas (cambios en sus características sexuales) trimestrales, logrando para el año 2011 niveles de testosterona y estradiol en rangos considerados normales para el sexo reasignado (fig. 1). Así mismo, hubo disminución progresiva del tamaño testicular, del deseo sexual y un aumento del volumen mamario (Tanner mamario 2). La dosis máxima requerida de estrógenos conjugados durante el tratamiento fue de 1.875 mg/día. Durante los últimos 4 años se logró un importante cambio en la textura de la piel, disminución del vello corporal (sobre todo facial, complementando la terapia hormonal antiandrogénica con láser), modulación de la voz, disminución de la oleosidad de la piel, crecimiento del tejido mamario y redistribución de la grasa corporal de patrón ginecoide.

Dentro de las complicaciones de la terapia estrogénica presentó insuficiencia venosa grado III, la cual fue manejada por cirugía vascular mediante escleroterapia y compresión elástica. La paciente continuó los controles con psiquiatría e inició terapia para suavizar y modificar el tono de su voz.

Dada la adecuada evolución bioquímica, física y psiquiátrica durante los primeros 3 años de tratamiento hormonal, en el 2012 el comité de ética del Hospital de San José aprobó la cirugía de reasignación de sexo, llevada a cabo por el servicio de urología realizando penectomía, orquiectomía simple bilateral, vaginoplastia y plastia de introito vaginal.

Por otra parte, el servicio de cirugía plástica realizó varias intervenciones de feminización facial, entre estas, osteotomía del ángulo mandibular con remodelación de hueso frontal con fresado y frontoplastia, más fijación con tornillos. Después fue llevada a resección parcial de cartilago tiroides, rinoplastia para el retoque de la punta nasal y mamoplastia de aumento. Recibió manejo en dermatología por alopecia androgénica con fórmula magistral 90 (minoxidil 5% + ácido retinoico 0,01% + clobetasol propionato 0,02% + phytantriol 0,2% + vitamina E 1% + beta estradiol 0,01%) para uso diario, logrando la detención de la pérdida del cabello y un cambio en la distribución del patrón femenino (fig. 2).

En la actualidad la paciente se halla en estadio Tanner 5 para el género reasignado. Se encuentra satisfecha con los cambios quirúrgicos definitivos y con los efectos hormonales (fig. 1). Continúa en seguimiento cada 6 meses por el equipo multidisciplinario, con adecuado acople a su nuevo rol social.

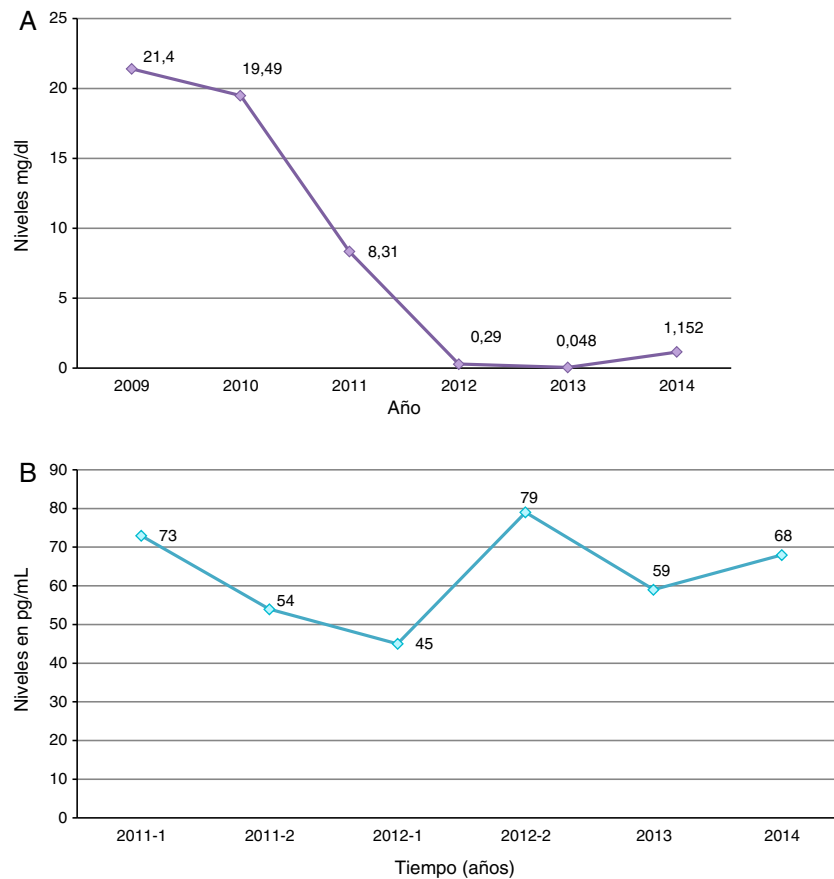


Figura 1 - Cambios bioquímicos durante la terapia hormonal de cambio de sexo (relación concentración hormonal/tiempo de seguimiento); A) testosterona libre; B) estradiol.

Discusión

El proceso de reasignación de género se inicia con la evaluación por parte del psiquiatra, quien establece el diagnóstico de TIG según los criterios del DSM-IV. Luego se inicia psicoterapia hasta que el transexual entienda las expectativas del tratamiento hormonal y se documente la experiencia en la vida real (*real life* o RLE en inglés) por lo menos durante 3 meses⁹. En nuestro caso, la persona transexual fue diagnosticada por psiquiatría y luego de un año de seguimiento demostró un desempeño social adecuado para el rol femenino en la experiencia de la vida real. Con este resultado el servicio de endocrinología inicia la terapia hormonal para el cambio de sexo con estrógenos y antiandrogénicos, siguiendo el protocolo de la Asociación Americana de Endocrinólogos Clínicos (AAEC)¹ (tabla 1).

Los 2 mayores logros de la terapia hormonal son: reducir los niveles de hormonas endógenas del sexo biológico, con el objetivo de producir cambios en las características sexuales secundarias deseadas (tabla 1), y reemplazar los niveles de hormonas correspondientes al género asignado mediante un manejo médico similar al de los pacientes hipogonadales^{1,10}.

Los cambios físicos son progresivos y llevan meses o años para que se produzcan, pues depende del agotamiento

hormonal del sexo de nacimiento y del reemplazo exógeno para el sexo asignado. En este caso, el transexual inició con características masculinas marcadas (Tanner 5 para género masculino, volumen testicular normal, alopecia androgénica, entre otros), y al cabo de 4 años logró con la terapia hormonal características sexuales femeninas con cambios en la distribución del vello corporal, agudeza de la voz, aumento del tejido mamario, aumento de la longitud y cantidad del cabello —principalmente en región fronto-parieto-occipital—, y distribución de grasa corporal de patrón ginecoide. En esta paciente se cumplieron metas de niveles hormonales al compararla con los valores normales de estradiol en etapa folicular (entre 45-79 pg/ml) para Tanner 2 mamario, según lo definido por la AAEC¹, con disminución de testosterona libre a rangos de referencia para mujeres (0,7-3,6 pg/ml), logrando el objetivo bioquímico de la terapia de reemplazo hormonal a partir del primer año de tratamiento.

Después de 2 años de terapia médica (tratamiento hormonal), las personas transexuales se llevan a cirugías de reasignación de sexo, siempre y cuando tengan mayoría de edad legal, se consolide el diagnóstico de TIG de forma clara y persistente, la transición hormonal sea exitosa y ellos deseen realizarse el procedimiento⁴. Es importante señalar que estos casos deben ser presentados y aprobados por un comité de ética hospitalario, quienes avalan la realización de los

Tabla 1 – Efectos de feminización y masculinización en personas transexuales

Efecto	Inicio	Máximo
MTF		
Disminución de la masa muscular y fuerza, reblandecimiento de la piel, crecimiento mamario, disminución del volumen testicular, redistribución de la grasa corporal, agrandamiento del clítoris y atrofia vaginal	3-6 meses	1-3 años
Disminución de la libido y de las erecciones espontáneas	1-3 meses	3-6 meses
Disfunción sexual masculina, cambio de la voz y aumento del pelo en cuero cabelludo	variable	variable
Disminución del crecimiento del cabello terminal y de la producción de esperma	6-12 meses	Más de 3 años

Los regímenes hormonales en sujetos transexuales se tomaron y fueron adaptados de la Asociación Americana de Endocrinólogos clínicos¹. Estrógenos, oral: estradiol (2,0-6,0 mg/día); transdérmico: parches de estradiol (0,1-0,4 mg 2 veces a la semana); parenteral: valerato de estradiol o cipionato (5-20 mg cada 2 semanas o 2-10 mg cada semana). Antiandrógenos: espironolactona (100-200 mg/día), acetato de ciproterona (50-100 mg/día) y agonistas de GnRH: (3,75 mg s.c. mensualmente). Fuente: tomado y adaptado de la AAEC¹.

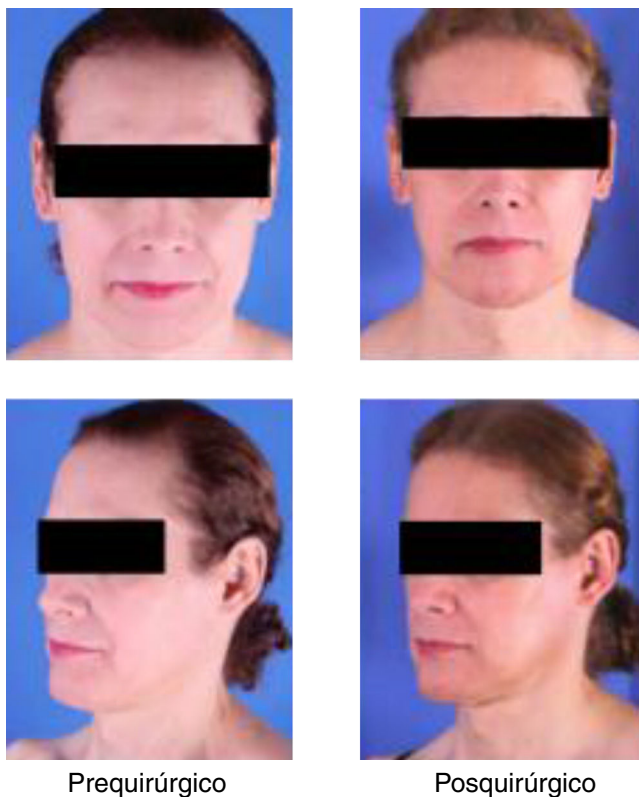

Figura 2 – Cambios pre y posquirúrgicos de la cirugía de feminización; imágenes tomadas por el servicio de cirugía plástica del Hospital de San José.

procedimientos quirúrgicos, entre los que se incluyen la reasignación morfológica de sexo, cirugías de feminización facial y mamoplastia de aumento.

Es importante la evaluación de las condiciones médicas que se puedan exacerbar por el agotamiento hormonal y la terapia de cambio de género. En el transexual MTF que se encuentra en manejo con estrógenos, se aumenta la probabilidad de presentar enfermedad tromboembólica,

macroprolactinoma, insuficiencia hepática, cáncer de seno, enfermedad coronaria, enfermedad cerebrovascular, cefaleas migrañosas severas e insuficiencia venosa^{1,10}.

Por último, el TIG no es en sí misma una patología; a pesar de que se han planteado teorías que explican su origen a nivel orgánico, debe considerarse como una condición mental del individuo que la presenta, la cual genera inconformidad con sí mismo acerca de su identidad sexual y es por esta razón que se plantea el manejo medicoquirúrgico.

Entre otras cosas hay que establecer el diagnóstico diferencial con problemas de salud mental que confundan la disforia de género con trastornos como el trastorno dismórfico corporal, los trastornos psicóticos, el trastorno límite de la personalidad y el travestismo¹¹.

Conclusiones

El diagnóstico, evaluación, tratamiento médico y quirúrgico, y seguimiento de la disforia de género —también conocida como transexualidad o TIG—, debe ser realizado por un equipo multidisciplinario cumpliendo criterios clínicos, paraclínicos y éticos para tener éxito en la reasignación de sexo.

Responsabilidades éticas

Protección de personas y animales. Los autores declaran que para esta investigación no se han realizado experimentos en seres humanos ni en animales.

Confidencialidad de los datos. Los autores declaran que han seguido los protocolos de su centro de trabajo sobre la publicación de datos de pacientes.

Derecho a la privacidad y consentimiento informado. Los autores han obtenido el consentimiento informado de los pacientes y/o sujetos referidos en el artículo. Este documento obra en poder del autor de correspondencia.

Conflicto de intereses

Los autores declaran no tener ningún conflicto de interés.

Agradecimientos

El semillero de Neuroendocrino agradece la colaboración de los doctores Carlos Castro y Alejandra Malpica como revisores metodológicos del trabajo en mención.

BIBLIOGRAFÍA

1. Hembree WC, Cohen-Kettenis P, Delemarre-van de Waal HA, Gooren LJ, Meyer WJ, Spack NP, et al. Endocrine treatment of transsexual persons: An Endocrine Society clinical practice guideline. *J Clin Endocrinol Metab.* 2009;94:3132-54.
2. Sánchez Lorenzo I, Mora Mesa JJ, Oviedo de Lucas O. Psychomedical care in gender identity dysphoria during adolescence. *Rev Psiquiatr Salud Ment.* 2015, <http://dx.doi.org/10.1016/j.rpsm.2015.04.002>.
3. Moreno-Pérez O, Esteva de Antonio I, (GIDSEEN) GdIyDSdIS. Clinical practice guidelines for assessment and treatment of transsexualism. SEEN Identity and Sexual Differentiation Group (GIDSEEN). *Endocrinol Nutr.* 2012;59:367-82.
4. Hurtado-Murillo F. Disforia de género en infancia y adolescencia: guía de práctica clínica. *Rev Esp Endocrinol Pediatr.* 2015;6 Suppl. 1:45-52.
5. Moleiro C, Pinto N. Sexual orientation and gender identity: Review of concepts, controversies and their relation to psychopathology classification systems. *Front Psychol.* 2015;6:1511.
6. Turan Ş, Aksoy Poyraz C, İnce E, Sakallı Kani A, Emül HM, Duran A. Sociodemographic and clinical characteristics of transsexual individuals who applied to a psychiatry clinic for sex reassignment surgery. *Türk Psikiyatri Derg.* 2015;26:153-60.
7. Basterra Gortari V, Ruiz Ruiz R. Comments on differences of gender dysphoria between children and teenagers. *Rev Psiquiatr Salud Ment.* 2016;9:233-4.
8. Costa EM, Mendonca BB. Clinical management of transsexual subjects. *Arq Bras Endocrinol Metabol.* 2014;58:188-96.
9. Schneider M, Bockting W, Ehbar R, Lawrence A, Rachlin K, Rucker K. Report of the APA task force on gender identity and gender variance. Washington, DC: American Psychological Association; 2009. p. 99.
10. Tugnet N, Goddard JC, Vickery RM, Khoosal D, Terry TR. Current management of male-to-female gender identity disorder in the UK. *Postgrad Med J.* 2007;83:638-42.
11. Atkinson SR, Russell D. Gender dysphoria. *Aust Fam Physician.* 2015;44:792-6.