



Reporte de caso

Infarto omental primario idiopático como causa de abdomen agudo

Eduardo Reyna-Villasmil MD^a

Idiopathic primary omental infarction as a cause of acute abdomen

^a Doctor en Ciencias Médicas, Esp. en Metodología de la Investigación, Servicio de Investigación y Desarrollo. Hospital Central "Dr. Urquinaona". Maracaibo. Venezuela.

RESUMEN

Introducción: el infarto omental primario idiopático es una causa rara de abdomen agudo, con síntomas similares a la apendicitis aguda. **Presentación del caso:** paciente femenina de 12 años quien presentó dolor abdominal agudo, intermitente, de intensidad moderada a fuerte. El abdomen estaba blando, depresible, con dolor a la palpación profunda en el cuadrante inferior derecho. La tomografía computarizada abdominopélvica mostró tumoración con densidad de grasa y pequeños vasos presentes, cambios inflamatorios dentro del epiplón en el cuadrante superior derecho y escasa cantidad de líquido alrededor del epiplón mayor. Con la posibilidad diagnóstica de infarto omental focal, se manejó en forma conservadora con analgésicos y antiinflamatorios. **Discusión:** debido a que es poco frecuente y su presentación inespecífica, imita otras patologías. Rara vez se considera entre los diagnósticos diferenciales del dolor abdominal agudo del lado derecho durante la infancia. El tratamiento conservador y la cirugía son las únicas opciones terapéuticas, aunque no existe consenso en relación con su efectividad. **Conclusión:** el infarto omental primario idiopático debe considerarse en pacientes con dolor abdominal agudo. Cuando se diagnostica en la fase inicial, es posible el manejo conservador y la cirugía debe reservarse cuando este falla o surgen complicaciones.

Palabras clave: infarto omental primario; epiplón, abdomen agudo.

© 2022 Fundación Universitaria de Ciencias de la Salud - FUCS.
Este es un artículo Open Access bajo la licencia CC BY-NC-ND (<http://creativecommons.org/licenses/by-nc-nd/4.0/>).

INFORMACIÓN DEL ARTÍCULO

Historia del artículo:
Fecha recibido: noviembre 11 de 2021
Fecha aceptado: junio 17 de 2022

Autor para correspondencia.
Dr. Eduardo Reyna
sippenbauch@gmail.com

DOI
10.31260/RepertMedCir.01217372.1305

Citar este artículo así: Reyna-Villasmil E. Infarto omental primario idiopático como causa de abdomen agudo. Repert Med Cir. <https://doi.org/10.31260/Repert Med Cir.01217372.1305>

ABSTRACT

Introduction: idiopathic primary omental infarction is a rare cause of acute abdomen, with symptoms resembling those of acute appendicitis. **Case report:** 12-year-old female patient who presented with acute, intermittent, moderate to severe abdominal pain. Upon examination, abdomen was soft, depressible, with rebound tenderness on deep palpation in the right lower quadrant. Abdominopelvic computed tomography imaging showed a fat density tumor with small vessels, inflammatory changes within the omentum in the right upper quadrant and scant amount of fluid around the greater omentum. With the diagnostic possibility of focal omental infarction, it was managed conservatively with analgesia and anti-inflammatory medication. **Discussion:** due to its infrequent and non-specific presentation, it mimics other pathologies. It is rarely considered among the differential diagnoses of acute right-sided abdominal pain during childhood. Conservative treatment and surgery are the only therapeutic options, although there is no consensus regarding their effectiveness. **Conclusion:** idiopathic primary omental infarction should be considered in patients with acute abdominal pain. When diagnosed in the initial phase, the patient can be treated conservatively. Surgical intervention is indicated when conservative treatment fails, or complications arise.

Key words: primary omental infarction; omentum, acute abdomen.

© 2022 Fundación Universitaria de Ciencias de la Salud - FUCS.

This is an open access article under the CC BY-NC-ND license (<http://creativecommons.org/licenses/by-nc-nd/4.0/>).

INTRODUCCIÓN

Existen diferentes etiologías del abdomen agudo, lo que da lugar a la posibilidad de diagnósticos erróneos, siendo el infarto omental primario idiopático una de las causas raras de esta condición.^{1,2} La sintomatología típica es dolor de aparición súbita del lado derecho del abdomen, que junto con su baja frecuencia y escaso conocimiento por parte de los médicos tratantes, puede conducir a un enfoque erróneo, por lo que debería considerarse como diagnóstico diferencial.³ Aunque esta patología puede confundirse con otras causas de abdomen agudo, en especial apendicitis y colecistitis agudas se considera cada vez más gracias a los avances de las técnicas por imágenes en los últimos 20 años.^{1,3} Se presenta un caso de infarto omental primario idiopático como causa de abdomen agudo.

REPORTE DE CASO

Se trata de una paciente femenina de 12 años quien fue llevada al servicio de urgencias por presentar dolor abdominal agudo, intermitente, de intensidad moderada a fuerte que se inició en la parte superior y luego se desplazó hacia el cuadrante inferior derecho, de 3 días de evolución. El dolor aumentaba con el movimiento, tos o esfuerzo, no estaba relacionado con ingesta de comidas ni presentaba mejoría luego de la administración de analgésicos, antiespasmódicos o posiciones específicas. Los padres negaban fiebre, pérdida de peso, náuseas, vómito, hematoquecia, cambios de los hábitos evacuatorios y sintomatología urinaria. No consumía medicamentos en forma regular y no había antecedentes médicos, de cirugías o traumatismos.

Al examen físico la paciente estaba afebril con signos vitales dentro de los límites normales para su edad. La evaluación reveló que el abdomen era blando, depresible con dolor a la palpación profunda en el cuadrante inferior derecho. No había evidencia de signos peritoneales ni tumoraciones abdominales o pélvicas, signo de Murphy negativo y los ruidos hidroaéreos estaban presentes y eran normales. El resto del examen no presentó alteraciones. Las pruebas de laboratorio mostraron recuento de leucocitos de 10.500/mL con neutrofilia (85.6%) y hemoglobina de 10,2 g/dL. El parcial de orina presentaba concentraciones de amilasa y las pruebas de función hepática y el perfil de coagulación estaban dentro de los límites usuales. La concentración de proteína C reactiva fue de 100 mg/L y la velocidad de sedimentación globular 27 mm/h. Las radiografías simples de tórax y abdomen no mostraron alteraciones ni evidencia de aire libre debajo del diafragma. En el electrocardiograma había ritmo sinusal normal sin alteraciones. La ecografía abdominal reveló vesícula biliar de paredes delgadas sin cálculos ni dilatación de los conductos intra o extrahepático, con pequeña cantidad de líquido peritoneal libre en la bolsa infrahepática de Morrison y el fondo de saco de Douglas. Las imágenes de la tomografía computarizada abdominopélvica mostraron tumoración de densidad de grasa, con pequeños vasos omentales presentes y cambios inflamatorios dentro del epiplón, en el cuadrante superior derecho, con leve engrosamiento reactivo del intestino cercano acompañado de pequeña cantidad de líquido alrededor del epiplón mayor y dentro del canal paracólico derecho (**figura 1**). El apéndice cecal se encontró normal (**figura 2**). No hubo evidencia de obstrucción intestinal, abscesos, pancreatitis ni colecistitis. Estos hallazgos sugirieron la posibilidad diagnóstica de infarto omental focal.

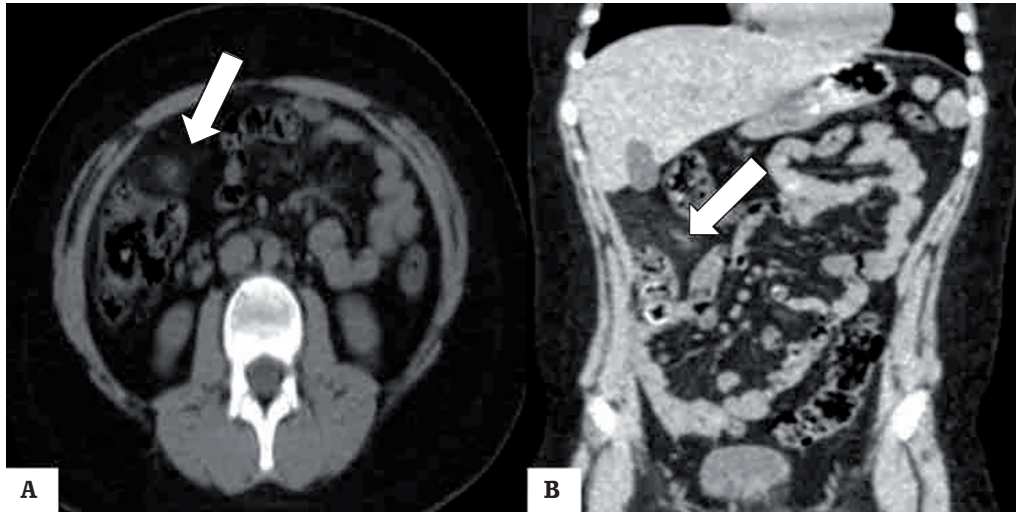


Figura 1. Tomografía computarizada con vista axial (A) y coronal (B) del abdomen. La flecha señala tumoración de densidad grasa con pequeños vasos omentales giratorios presentes y cambios inflamatorios con leve engrosamiento reactivo del intestino adyacente. Fuente: el autor.

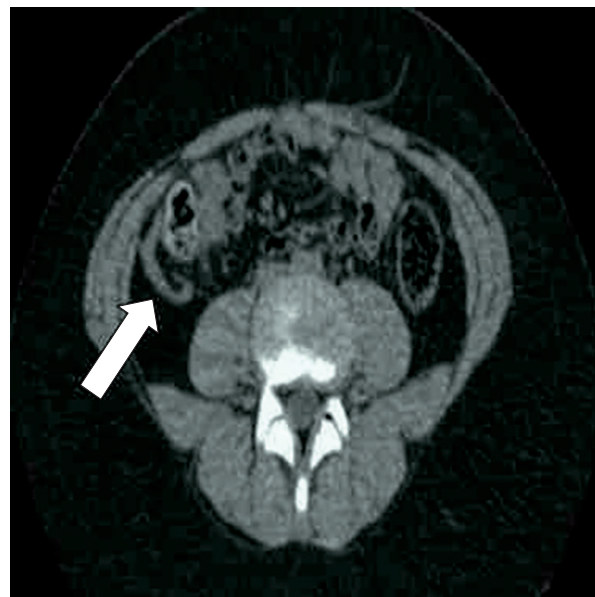

Figura 2. Tomografía computarizada con vista axial del abdomen. La flecha señala el apéndice cecal normal. Fuente: el autor.

La paciente fue manejada en forma conservadora con analgésicos y antiinflamatorios. Ante la ausencia de signos radiográficos de neumatosis, obstrucción o trombos en la vasculatura intraabdominal, fue dada de alta a las 48 horas. Los síntomas desaparecieron con recuperación total a los 10 días. Las imágenes de la tomografía computarizada abdominal de control a las 3 semanas demostraron un área circunscrita de tejido blando aumentado, que reflejaba la resolución lenta del infarto, sin formación de abscesos. La paciente permaneció asintomática en los 12 meses de seguimiento.

DISCUSIÓN

El infarto omental es una causa rara de abdomen agudo con una frecuencia reportada de menos de 4 casos por 1.000 de apendicitis. Es prevalente en niños (cerca de 15% de los casos), seguida por el grupo etario de 40 y 50 años, y la relación sexo masculino/femenino es 2:1.^{2,4} Los factores de susceptibilidad más comunes son traumatismos, hiperperistalsis, variaciones anatómicas del epiplón (accesorio o bifido), acumulación excesiva de grasa en sujetos

obesos y pedículo vascular estrecho.^{4,5} Otras posibles causas incluyen policitemia, hipercoagulabilidad y vasculitis, además de condiciones que potencialmente pueden predisponer a la torsión del epiplón, como movimientos corporales bruscos, tos e ingesta excesiva de alimentos.⁶

El infarto omental puede clasificarse en dos categorías, primario y secundario. En ambas puede ocurrir en ausencia o presencia de torsión, siendo el secundario debido a estasis, trombosis y necrosis hemorrágica. El infarto primario ocurre en forma espontánea, sin etiología evidente, denominándose infarto segmentario idiopático del epiplón. Las variaciones anatómicas como malformaciones o la distribución de la grasa, y las venas omentales redundantes pueden predisponer a esta condición.⁷ La torsión e infarto posterior pueden deberse a compresión del epiplón entre el hígado y la pared abdominal después de trauma local, ejercicio excesivo, vibración ocupacional y aumento de la presión intraabdominal secundaria a un esfuerzo excesivo o tos.⁸ El infarto secundario tiene causas identificables, como neoplasias y afecciones inflamatorias, que causan adherencias entre el epiplón y los focos patológicos. Las hernias inguinales también pueden atrapar al epiplón en el anillo inguinal causando estrangulación omental. El epiplón necrosado se encuentra como parte del contenido de la hernia inguinal.⁹

El infarto omental puede imitar la presentación clásica del abdomen agudo, pero sin signos específicos tempranos. La sintomatología más común es dolor abdominal progresivo, persistente y sin irradiación. Cerca de 90% de los casos presentan en la fase inicial dolor en el lado derecho del abdomen, por lo que pueden considerarse en forma errónea como apendicitis aguda. Las características asociadas, como alteración de hábito evacuatorio y vómito, son poco frecuentes.¹⁰ Los resultados de las pruebas de hematología y bioquímicas pueden mostrar respuesta inflamatoria inespecífica, aunque pueden ser normales.²

El infarto omental muestra hallazgos característicos en los estudios por imágenes. La tomografía computarizada es la técnica más útil para visualizarlo, ya que tiene alta sensibilidad y especificidad para demostrar infartos focales de grasa intraperitoneal.¹¹ El principal hallazgo es la densidad grasa heterogénea, mal definida, con cambios inflamatorios circundantes y mayor frecuencia de hebras de grasa adyacentes a la pared intestinal, desproporcionadas en comparación con el engrosamiento de la pared intestinal.¹² La ecografía es específica, pero poco sensible. Ayuda en la toma de decisiones clínicas y excluye algunos diagnósticos diferenciales. La característica más observada es una tumoración hiperecoica, no compresible, ovoide, aunque solo se observa en menos de 50% de los casos.¹³

Los diagnósticos diferenciales además de apendicitis y colecistitis aguda, son apendagitis epiploica, perforación intestinal, colitis y hernia inguinal encarcelada. En mujeres, debe considerarse ruptura de quiste ovárico y embarazo ectópico.^{1,2}

No existe consenso sobre la mejor modalidad terapéutica. El tratamiento conservador ha demostrado ser útil, ya que se considera una condición autolimitada.⁶ Si puede realizarse el diagnóstico y el estado del paciente es estable, la restitución de líquidos, la administración de analgésicos orales y medicamentos antiinflamatorios, así como ocasionalmente antibióticos profilácticos, es el tratamiento indicado durante las primeras 24 a 48 horas. La mayoría experimentan resolución de los síntomas en un promedio de 13,5 días.¹⁴ En casos de diagnóstico dudoso o si el tratamiento conservador no es efectivo, la cirugía debe realizarse sin demora. La laparotomía abierta debe evitarse debido a su naturaleza invasiva comparada con la laparoscopia.⁴ Esta permite la evaluación completa de la cavidad abdominal para confirmar el diagnóstico, la aspiración y el lavado peritoneal y así detectar otras patologías abdominales asociadas. La cirugía parece limitarse a aquellos casos con complicaciones como dolor prolongado, formación de abscesos, adherencias y obstrucción intestinal. La resección laparoscópica del epiplón afectado constituye el tratamiento definitivo con hospitalización corta y recuperación rápida.¹⁵

CONCLUSIONES

El infarto omental primario idiopático debe considerarse en pacientes con dolor abdominal agudo, a pesar de su baja frecuencia. El diagnóstico clínico es difícil y a menudo son necesarios estudios por imágenes para establecer la condición. La ecografía y la tomografía computarizada abdominal se utilizan de preferencia. Cuando es posible el diagnóstico en la fase inicial, se aconseja el manejo conservador, reservando la cirugía cuando este falla o existen complicaciones.

DECLARACIÓN DE ASPECTOS ÉTICOS

Reconocimiento de autoría: el autor declara que ha realizado aportes a la idea, diseño del estudio, recolección de datos, análisis e interpretación de datos, revisión crítica del contenido intelectual y aprobación final del manuscrito.

Responsabilidades éticas: protección de personas. El autor declara que los procedimientos seguidos se conformaron con las normas éticas del comité de investigación humanos y de acuerdo con la Asociación Médica Mundial y la Declaración de Helsinki.

Confidencialidad de los datos: el autor declara que ha seguido los protocolos del Hospital Central "Dr. Urquinaona" sobre la publicación de datos de pacientes.

Derecho a la privacidad y consentimiento informado: el autor ha obtenido el consentimiento informado de los pacientes y/o sujetos referidos en el artículo. Este documento obra en poder del autor de correspondencia.

Financiamiento: el autor certifica que no ha recibido apoyos financieros, equipos, en personal de trabajo o en especie de personas, instituciones públicas y/o privadas para la realización del estudio.

REFERENCIAS

1. Mani VR, Razdan S, Orach T, Kalabin A, Patel R, Elsaadi A, Sullivan K, Gattorno F. Omental infarction with acute appendicitis in an overweight young female: A rare presentation. *Case Rep Surg*. 2019;2019:8053931. doi: 10.1155/2019/8053931.
2. Gupta R, Farhat W, Ammar H, Azzaza M, Lagha S, Cheikh YB, Mabrouk MB, Ali AB. Idiopathic segmental infarction of the omentum mimicking acute appendicitis: A case report. *Int J Surg Case Rep*. 2019;60:66-68. doi: 10.1016/j.ijscr.2019.03.050.
3. Buell KG, Burke-Smith A, Patel V, Watfah J. Omental infarction: the great impersonator. *Cureus*. 2017;9(12):e1940. doi: 10.7759/cureus.1940.
4. Amo Alonso R, de la Peña Cadenato J, Loza Vargas A, Santos Santamarta F, Sánchez-Ocaña Hernández R, Arenal Vera JJ. Infarction of the greater omentum. Case report. *Rev Esp Enferm Dig*. 2015;107(11):706-7. doi: 10.17235/reed.2015.3754/2015.
5. Hamchou M, Kothari M, Sahari B, Swid A, Al-Salem AH. Segmental omental infarction: a rare cause of acute abdominal pain in children. *Surg Laparosc Endosc Percutan Tech*. 2014;24(1):e38-40. doi: 10.1097/SLE.0b013e3182900e2a.
6. Lindley SI, Peyser PM. Idiopathic omental infarction: One for conservative or surgical management? *J Surg Case Rep*. 2018;2018(3):rjx095. doi: 10.1093/jscr/rjx095.
7. Esposito F, Ferrara D, Schillirò ML, Grillo A, Diplomatico M, Tomà P. "Tethered fat sign": The sonographic sign of omental infarction. *Ultrasound Med Biol*. 2020;46(5):1105-1110. doi: 10.1016/j.ultrasmedbio.2020.01.003.
8. Hussain K, Munir A, Wahla MS, Mian MA, Masood J. Laparoscopic management of primary segmental omental infarction mimicking acute appendicitis. *J Coll Physicians Surg Pak*. 2015;25 Suppl 2:S89-90. doi: 10.2015/JCPSPS89S90.
9. Bianchi F, Leganés Villanueva C, Brun Lozano N, Goruppi I, Boronat Guerrero S. Epiploic appendagitis and omental infarction as rare causes of acute abdominal pain in children. *Pediatr Rep*. 2021;13(1):76-85. doi: 10.3390/pediatric13010010.
10. Pogorelič Z, Katić J, Gudelj K, Mrklič I, Vilović K, Perko Z. Unusual cause of acute abdomen in a child--torsion of greater omentum: report of two cases. *Scott Med J*. 2015;60(3):e1-4. doi: 10.1177/0036933015581129.
11. Diab J, Badiani S, Berney CR. Diagnosis and management of adult omental infarction: 10-year case series. *World J Surg*. 2021;45(6):1734-1741. doi: 10.1007/s00268-021-06043-1.
12. Mitrovic M, Velickovic D, Micev M, Sljukic V, Djuric P, Tadic B, Skrobic O, Djokic Kovac J. Encapsulated omental necrosis as an unexpected postoperative finding: A case report. *Medicina (Kaunas)*. 2021;57(9):865. doi: 10.3390/medicina57090865.
13. Foula MS, Sharroufna M, Alshammasi ZH, Alothman OS, Almusailh BA, Hassan KA. Non-operative management of primary omental torsion, a case report and literature review. *Clin Case Rep*. 2021;9(7):e04474. doi: 10.1002/ccr3.4474.
14. Han Y, Shen HG, Lu JJ, Xue XF, Yuan B, Xi TY, Zhou J, Kuang YT, Zhi QM, Zhao H. Simultaneous idiopathic segmental infarction of the great omentum with spontaneous splenic rupture: a rare association. *Int J Clin Exp Med*. 2015;8(4):6315-8.
15. Castro BN, Amado A, Torre AP, Azevedo J, Graça S, Maciel J. Idiopathic left omental infarction. *Autops Case Rep*. 2019;10(1):e2019123. doi: 10.4322/acr.2019.123.

