FUCS

Repertorio de Medicina y Cirugía

Vol. 34 N°2 . 2025

ISSN: 0121-7372 • ISSN electrónico: 2462-991X

Reporte de caso

Encefalitis de Rasmussen

Rasmussen's Encephalitis

Eduardo Reyna-Villasmil MD[a]

[a] *Doctor en Ciencias Médicas, Esp. en Metodología de la Investigación, Servicio de Investigación y Desarrollo. Hospital Central "Dr. Urquinaona". Maracaibo. Venezuela.*

RESUMEN

Introducción: la encefalitis de Rasmussen (ER) es una enfermedad neurodegenerativa, inflamatoria, crónica, rara y progresiva que afecta a un solo hemisferio cerebral y por lo general aparece durante la infancia. *Presentación del caso:* paciente femenina de 4 años de edad con convulsiones tónico-clónicas focales y pérdida de la fuerza del hemicuerpo izquierdo, afebril, consciente, orientada, lento desarrollo cognitivo y habla confusa. Se encontró parálisis facial y motora superior izquierda, hemiparesia izquierda completa con afasia global, atrofia muscular, espasticidad, distonía y signo de Babinski ipsilateral. La resonancia magnética demostró atrofia difusa del hemisferio cerebral derecho con dilatación del ventrículo ipsilateral y prominencia de la fisura de Silvio, sugestivas de encefalitis de Rasmussen. *Discusión:* la enfermedad se caracteriza por deterioro neurológico focal unilateral progresivo y convulsiones focales refractarias a fármacos, hemiparesia, disfunción cognitiva y atrofia hemisférica. La epilepsia parcial continua refractaria es el denominador común. El diagnóstico se basa en los hallazgos clínicos, electroencefalográficos y de neuroimágenes. La resonancia magnética puede demostrar afección focal o unihemisférica. Varios tratamientos inmunomoduladores pueden retardar, pero no detener la progresión, siendo el de elección la desconexión hemisférica quirúrgica para disminuir las deficiencias neurológicas. *Conclusión:* la encefalitis de Rasmussen tiene etiología desconocida y la presentación variable dificulta el diagnóstico preciso y el tratamiento oportuno.

Palabras clave: encefalitis de Rasmussen, encefalitis, convulsiones, hemiplejia, epilepsia parcial continua.

© 2025 Fundación Universitaria de Ciencias de la Salud - FUCS.
Este es un artículo Open Access bajo la licencia CC BY-NC-ND (https://creativecommons.org/licenses/by-nc-nd/4.0/).

INFORMACIÓN DEL ARTÍCULO

Historia del artículo:
Fecha recibido: noviembre 16 de 2021
Fecha aceptado: mayo 25 de 2022

Autor para correspondencia:
Dr. Eduardo Reyna
sippenbauch@gmail.com

DOI
10.31260/RepertMedCir.01217372.1310

ABSTRACT

Introduction: Rasmussen´s encephalitis (RE) is a rare, chronic, progressive, inflammatory, neurodegenerative disease affecting only one cerebral hemisphere and usually appearing during childhood. *Case presentation:* 4-year-old female patient with focal tonic-clonic seizures and loss of strength on left side of the body, afebrile, conscious, oriented, cognitive impairment, and slurred speech. Upon physical exam, left facial and upper motor paralysis, entire left hemiparesis, as well as, global aphasia, muscle atrophy, spasticity, hemidystonia and ipsilateral positive Babinski sign, were found. MRI showed right cerebral hemisphere diffuse atrophy with ipsilateral ventricle enlargement and prominence of the Sylvian fissure, suggestive of Rasmussen´s encephalitis. *Discussion:* the disease is characterized by progressive unilateral focal neurological deterioration, drug-refractory focal seizures, hemiparesis, cognitive impairment, and hemispheric atrophy. Refractory epilepsia partialis continua is the common denominator. Diagnosis is based on clinical, electroencephalographic and neuroimaging findings. MRI may demonstrate focal or unilateral hemispheric involvement. Several immunomodulatory treatments can slow but not halt progression, the treatment of choice being surgical hemispherectomy aimed to reduce neurological deficits. *Conclusion:* Rasmussen´s encephalitis accurate diagnosis and timely treatment is hindered by its unknown underlying cause and variable clinical features.

Key words: Rasmussen´s encephalitis, encephalitis, seizures, hemiplegia, epilepsia partialis continua.

© 2025 Fundación Universitaria de Ciencias de la Salud - FUCS.
This is an open access article under the CC BY-NC-ND license (https://creativecommons.org/licenses/by-nc-nd/4.0/).

INTRODUCCIÓN

La encefalitis de Rasmussen (ER) es una enfermedad inflamatoria, progresiva y rara. Sus principales características incluyen estado epiléptico parcial continuo (estado epiléptico de ataques parciales simples), hemiplejia lentamente progresiva y deterioro mental asociado con atrofia hemisférica cerebral unilateral progresiva en los estudios de neuroimágenes.[1] Fue descrita en 1958 en 3 casos pediátricos que presentaron epilepsia resistente al tratamiento convencional y hemiparesia lentamente progresiva. Los exámenes histopatológicos mostraron cambios inflamatorios y gliosis, restringidos a uno de los hemisferios cerebrales.[2,3]

La etiología de la ER es desconocida, aunque existe evidencia de reacciones mediadas por linfocitos T citotóxicos contra las neuronas. El diagnóstico por lo regular se realiza con la combinación de hallazgos clínicos y radiológicos característicos, y se confirma con la biopsia cerebral en la que se observan acúmulos linfocíticos perivasculares, nódulos microgliales e infiltración linfocítica.[4] Se presenta un caso de encefalitis de Rasmussen.

CASO CLÍNICO

Se trata de una paciente femenina de 4 años de edad quien fue llevada por sus padres a la consulta de neurología por presentar convulsiones tónico-clónicas focales durante 2 años, con pérdida de la fuerza del hemicuerpo izquierdo durante los últimos 6 meses. Con las convulsiones clónicas desarrolló episodios de contracciones del párpado izquierdo y desviación de la comisura bucal que duraban cerca de 2 horas, repitiéndose cada 2 a 3 semanas. Esta frecuencia aumentó en el tiempo y durante los últimos 3 meses alcanzó entre 10 a 15 episodios diarios. La paciente permanecía consciente durante los episodios convulsivos, que duraban entre 2 y 3 minutos. Fue llevada al servicio de urgencias pediátricas, donde diagnosticaron estado de epilepsia parcial continua, siendo tratada con fármacos anticonvulsivantes en dosis apropiadas y con cumplimiento, sin cambios clínicos evidentes. Después notaron cambios del comportamiento y alteración del desarrollo cognitivo. Los padres negaron antecedentes de traumatismos, meningitis, encefalitis, fiebre, erupción cutánea, cefalea, pérdida del conocimiento previo al inicio de la enfermedad actual y refirieron que tenía buena salud y desarrollo adecuado hasta los 2 años de edad, antes del inicio de la sintomatología. También negaron antecedentes familiares de enfermedades neurológicas y patológicos durante el embarazo o el periodo perinatal. La pareja tenía otros dos hijos, de 10 y 7 años en apariencia sanos. Al examen físico la paciente estaba afebril, consciente, orientada, pero con lento desarrollo cognitivo y habla confusa. No se encontraron lesiones cutáneas. El examen de los pares craneales reveló parálisis facial y motora superior izquierda, sin otras afecciones neurológicas asociadas, la fundoscopia fue normal. El examen neurológico había hemiparesia izquierda completa, más acentuada en cara y mano, sin función útil o con movimientos finos de los dedos. Presentaba afasia global, así como atrofia muscular, espasticidad, distonía y signo de Babinski ipsilateral. El examen neurológico del lado derecho fue normal. La marcha era de tipo hemipléjico. No se observaron movimientos involuntarios ni signos cerebelosos. El

resto del examen físico general estaba dentro de límites normales. El electroencefalograma mostró desaceleración difusa del fondo, más marcada en el hemisferio derecho, acompañada de picos focales y ondas agudas lentas. Las imágenes de resonancia magnética demostraron atrofia difusa del hemisferio cerebral derecho con dilatación del ventrículo ipsilateral y prominencia de la fisura de Silvio (**figura 1**). Las pruebas sanguíneas para determinación de factor antinuclear, anticuerpos contra citomegalovirus y herpes simple fueron negativas. El análisis del líquido cefalorraquídeo fue normal. Los datos clínicos, de neuroimágenes y neurofisiológicos fueron consistentes con la posibilidad diagnóstica de ER, pero los padres se negaron a la realización de la biopsia cerebral para confirmarla.

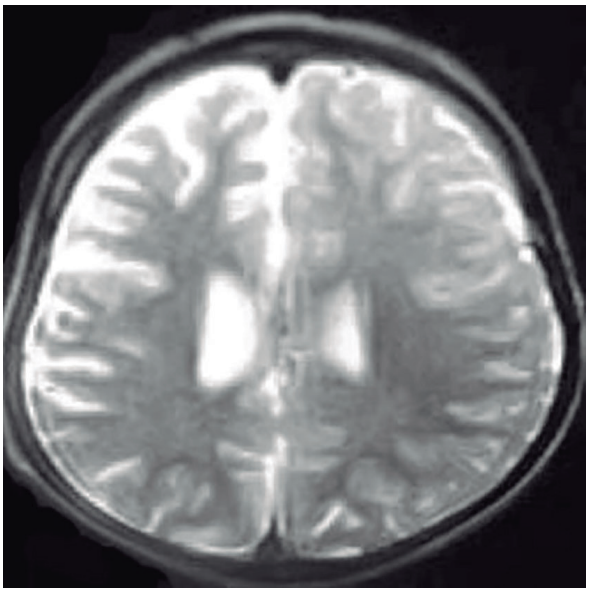

Figura 1. Imagen t2 axial de resonancia magnética que muestra atrofia del hemisferio cerebral derecho con dilatación del ventrículo ipsilateral. Fuente: el autor.

Se inició tratamiento con combinación de esteroides, carbamazepina, clonazepam y fenitoína, pero no fueron efectivos para controlar las convulsiones, solo la combinación de ácido valproico, topiramato y fenobarbital mostró ser moderadamente efectiva para disminuir la intensidad y frecuencia de las convulsiones. Se ofreció a los padres la posibilidad de realizar la hemisferectomía funcional, pero no aceptaron la realización del procedimiento quirúrgico.

CASO CLÍNICO

La ER es una enfermedad inflamatoria y progresiva de origen desconocido que se presenta en especial en la infancia, afecta un hemisferio cerebral y tiene características clínicas de neuroimágenes y patológicas bien definidas. Solo existen cerca de 100 informes de casos y existen algunos que relacionan infección o malformaciones cerebrales con la encefalitis.[3] No existen informes de causas genéticas, estacionales o de agrupamiento para su aparición. Algunos autores han reportado la posibilidad de un origen viral, pero estudios de hibridación in situ y de reacción en cadena de la polimerasa no han logrado identificar algún agente viral. La coexistencia de un defecto de migración neuronal con cambios inflamatorios ha sido informada pero la discrepancia en la literatura es alta.[5] Los datos disponibles sugieren una base inmune en la patogénesis de la ER, algunos investigadores han propuesto la posibilidad de depósitos de complejos inmunes que llevan al desarrollo de vasculitis, como eventos que conducen al desarrollo de la encefalitis.[5] Existe evidencia de la presencia de autoanticuerpos circulantes contra la proteína GluR3 del receptor de glutamato, lo cual favorece la posibilidad de un origen autoinmune.[4] Sin embargo, estos anticuerpos no se han demostrado en todos los pacientes y aparecen en otras formas de epilepsia severa, lo que sugiere una respuesta del tejido lesionado del sistema nervioso central.[6] También se han descrito autoanticuerpos IgG en suero contra los receptores nicotínicos de acetilcolina a7 (a7nAChR) en un subconjunto de pacientes con ER, los cuales producen un bloqueo específico de la función neuronal, que es un regulador de la barrera hematoencefálica, la cual podría afectarse en la encefalitis.[7]

La fisiopatología de la ER sigue siendo desconocida, pero se ha sugerido una potencial asociación entre la inflamación y el desarrollo de las convulsiones. La primera junto con la necrosis celular, podría conducir a alteraciones de la barrera hematoencefálica, que incrementa la necrosis celular y aumentaría las convulsiones. En estos casos la actividad epiléptica puede contribuir al deterioro cognitivo funcional.[8] Dado que la afección cerebral es en esencia unihemisférica, algún otro factor adicional debe contribuir a la patogénesis para establecer esta unilateralidad.[1] El diagnóstico se basa en hallazgos clínicos, electroencefalográficos y de neuroimagenes, que en conjunto respaldan la hipótesis de una enfermedad cerebral progresiva unihemisférica (**tabla 1**).[9] El diagnóstico puede ser difícil de establecer en las etapas iniciales, antes de que aparezca el cuadro clínico completo y los cambios en la resonancia magnética.

Aunque puede ocurrir en la edad adulta, la ER es más común en la infancia o adolescencia temprana, en un sujeto previamente sano. La edad promedio de aparición es a los seis años. La presentación más común está marcada por convulsiones focales o secundarias generalizadas que progresan a un estado de epilepsia parcial y deterioro neurológico progresivo. Estas son por lo general resistentes al tratamiento y, hasta ahora, se ven con mayor frecuencia en pacientes con trastornos cerebrales y encefalopatías metabólicas.[10] Sin embargo, en algunos casos puede ocurrir sin convulsiones o con retraso en su aparición, lo que impide distinguirla de otras patologías. La ausencia de convulsiones ante un cuadro de inflamación cerebral podría llevar a dificultar el diagnóstico.[1] La hemiparesia aparece

Tabla 1. Criterios de diagnóstico para encefalitis de Rasmussen en un enfoque de dos pasos

Parte A
1. Clínica: convulsiones focales (con o sin epilepsia parcial continua) y deficiencia cortical unilateral.
2. Electroencefalografía: ralentización unihemisférica, con o sin actividad epileptiforme e inicio de ataques unilaterales.
3. Resonancia magnética: atrofia cortical focal unihemisférica y al menos uno de los siguientes: señal hiperintensa T2 / FLAIR en la materia gris o blanca, señal hiperintensa o atrofia de la cabeza de los núcleos caudados ipsilateral.
Parte B
1. Clínica: epilepsia parcial continua o deficiencia cortical unilateral progresiva.
2. Resonancia magnética: atrofia cortical focal unihemisférica progresiva.
3. Histopatología: encefalitis dominada por células T con células microgliales activadas (pero no siempre formando nódulos) y astrogliosis reactiva.
Primer paso: verificar las características de la parte A. **Segundo paso:** si no se cumplen las características de la A, verificar los criterios de verificación de la parte B. La ER puede diagnosticarse en presencia de los tres criterios de la parte A o dos de los tres criterios de la B. Fuente. el autor.

Fuente: el autor

de manera invariable durante el curso de la enfermedad; al inicio se limita a la fase postictal, para luego convertirse rápido en permanente, aunque fluctúa en gravedad y empeora con el aumento de la actividad de las convulsiones. Con el tiempo, esta hemiparesia, que puede estar asociada con un componente distónico, se estabiliza. Otros síntomas neurológicos que se pueden observar son hemianopsia, pérdida sensorial cortical y afasia, en especial cuando el hemisferio dominante está afectado.[11] Tanto la hemiparesia como el deterioro del estado cognitivo son marcadores útiles para evaluar la progesión.[12]

El curso de la enfermedad tiene tres etapas[1]: a) p*eríodo prodrómico*, caracterizado por baja frecuencia de crisis convulsivas y rara vez hemiparesia, con duración de meses a 8 años; b) *etapa aguda*: con epilepsia parcial continua u otros tipos de convulsiones (motoras parciales simples y complejas, o generalizadas secundarias) seguida por cambios neurológicos como hemiparesia progresiva, hemianopsia, deterioro cognitivo y afasia si el hemisferio dominante está afectado; puede durar de cuatro a ocho meses y en un tercio de los pacientes es la manifestación inicial: y c) *etapa residual*: con alteraciones neurológicas fijas y ataques persistentes, aunque menos frecuentes.

Los cambios electroencefalográficos iniciales están limitados al hemisferio afectado y consisten en disminución de la actividad de fondo, anormalidades focales lentas, evidencia de anomalías multifocales hemisféricas interictales-ictales y descargas ictales subclínicas. Con el avance de la encefalitis se observa mayor deterioro, la actividad epiléptica aumenta y tiende a extenderse afectando al hemisferio contralateral no afectado.[9] El mecanismo fisiopatológico de las descargas observadas en la electroencefalografía es aún desconocido. Se ha sugerido que es secundario a la alteración difusa o local de la excitabilidad neuronal de áreas distantes, que puede tener base bioquímica o anatómica. Los complejos son similares a los observados en la panencefalitis esclerosante subaguda.[13]

Las imágenes de resonancia magnética muestran un espectro de cambios que va desde hallazgos en apariencia normales, hasta atrofia cortical hemisférica o focal. En los primeros meses la mayoría de los pacientes muestran una combinación de cambios que son típicos y aumentan la sospecha de ER, que incluyen atrofia cortical focal leve en las regiones insular y periinsular, ensanchamiento ventricular ipsilateral, señales corticales o subcorticales aumentadas e hiperintensidad T2 con atrofia de la cabeza del núcleo caudado[9], todo ello precedido por edema cortical focal transitorio. La atrofia unilateral cortical y la del núcleo caudado empeoran durante el curso de la enfermedad. Otros estudios imagenológicos como tomografía por emisión de positrones, emisión de fotón único y espectroscopia por resonancia magnética, pueden ayudar a confirmar la naturaleza unihemisférica de la encefalitis, pero no son específicos para el diagnóstico.[14]

Cuando el análisis histopatológico es necesario para confirmar el diagnóstico de ER, se debe realizar biopsia abierta en áreas donde exista aumento de la señal de T2/FLAIR en las imágenes de resonancia magnética. La muestra debe incluir meninges y sustancia gris y blanca. La histopatología clásica muestra cambios multifocales de la encefalitis dominada por células T, con microglia activada y gliosis reactiva. Se pueden observar nódulos linfocíticos perivasculares y microgliales, así como meninges engrosadas con infiltración linfocítica (predominantemente linfocitos T). La enfermedad progresa hacia pérdida neuronal panlaminar o multifocal severa, astrogliosis, activación microglial y por último cavitación. En estadios avanzados la infiltración linfocítica y el daño celular se extienden a regiones subcorticales de la sustancia blanca, incluida la pérdida de mielina y axones.[11] Los exámenes de sangre y líquido cefalorraquídeo son poco útiles para el diagnóstico, pero deben llevarse a cabo para descartar infecciones del sistema nervioso central u otros trastornos. Las bandas oligoclonales en el líquido cefalorraquídeo se encuentran en cerca de la mitad de los pacientes. La presencia de autoanticuerpos anti-GluR3 no se considera específica para el diagnóstico, pues no permite diferenciarlos de otras patologías.[15] De manera similar el hallazgo de otros anticuerpos (por ejemplo, Munc-

18, alfa7-nAchR) tampoco son marcadores patognomónicos de la condición.[7] Existen varias afecciones que deben considerarse como diagnósticos diferenciales. La displasia cortical por lo regular comienza durante la infancia con engrosamiento focal en lugar de atrofia cortical. El síndrome de Dyke Davidoff Masson es un conjunto de lesiones que conducen a atrofia cerebral unilateral con hipertrofia homolateral, que puede ser congénita o adquirida. En la primera variedad el daño cerebral tiene origen vascular. En el tipo adquirido, se producen lesiones cerebrales durante el período perinatal secundarias a traumatismo, hemorragias, infección, e isquemia, hemorragia intraventricular y en lactantes prematuros. Como la lesión cerebral ocurre en el período intrauterino o perinatal, en comparación con la ER existe desarrollo excesivo pero compensatorio de los senos paranasales, junto con elevación de la cresta petrosa, el ala esfenoidal y el techo orbital. En el síndrome de hemiplejia-epilepsia, los pacientes presentan atrofia de todo el hemisferio afectado, a menudo posterior a meningitis o encefalitis. La enfermedad cerebrovascular por lo general está limitada a una zona de distribución vascular particular. La corteza infartada muestra inflamación aguda seguida de cambios atróficos. El síndrome de Sturge-Weber está caracterizado por malformaciones capilares y venosas faciales en la zona de distribución del nervio trigémino, con angiomatosis venosa leptomeníngea, convulsiones, demencia y hemiplejia. Las imágenes de resonancia muestran calcificaciones corticales, atrofia cerebral focal, angiomas venosos leptomeníngeos y engrosamiento ipsilateral de los huesos del cráneo.[14] Si bien el tratamiento con fármacos antiepilépticos y antiinflamatorios puede ser útil en las fases iniciales de la ER, los beneficios suelen ser transitorios, y la hemisferectomía funcional, que consiste en la desconexión quirúrgica del hemisferio afectado, sigue siendo el tratamiento de elección en muchos casos, con resultados notables en función de la calidad de vida.[4] Investigaciones con esteroides e inmunoglobulinas intravenosas junto con plasmaféresis han demostrado que pueden ser útiles, en especial en los casos diagnosticados en adultos, apoyando la teoría del origen autoinmune.[12] Fármacos intraventriculares como rituximab, tacrolimus e interferón alfa han demostrado ser efectivos en algunos casos aislados. Sin embargo la cirugía es el único método para alterar la progresión de la enfermedad y limitar las convulsiones refractarias.[11]

CONCLUSIONES

La ER es una enfermedad progresiva de un hemisferio cerebral, cuyo manejo se complica por las dificultades para hacer un diagnóstico temprano. La etiología es desconocida y además puede tener presentaciones variables, lo que puede dificultar su diagnóstico preciso y tratamiento oportuno. De igual forma, los hallazgos de neuroimágenes pueden ser variables. Hasta la fecha, el tratamiento más efectivo es la cirugía. Esta condición debe considerarse como diagnóstico diferencial, sobre todo cuando especialmente no hay calcificaciones intracraneales.

DECLARACIÓN DE ASPECTOS ÉTICOS

Reconocimiento de autoría: el autor declara que ha realizado aportes a la idea, diseño del estudio, recolección de datos, análisis e interpretación de datos, revisión crítica del contenido intelectual y aprobación final del manuscrito que estamos enviando.

Responsabilidades éticas: (protección de personas) El autor declara que los procedimientos seguidos se conformaron con las normas éticas del comité de experimentación humana responsable y de acuerdo con la Asociación Médica Mundial y la Declaración de Helsinki.

Confidencialidad de los datos: el autor declara que ha seguido los protocolos del Hospital Central "Dr. Urquinaona" sobre la publicación de datos de los pacientes.

Derecho a la privacidad y consentimiento informado: el autor ha obtenido el consentimiento informado de los pacientes y/o sujetos referidos en el artículo. Este documento obra en poder del autor de correspondencia.

Financiamiento: el autor certifica que no ha recibido apoyos financieros, equipos, en personal de trabajo o en especie de personas, instituciones públicas y/o privadas para la realización del estudio.

REFERENCIAS

1. P1. Yang Z, Sun G. Headache maybe the initial symptom in Rasmussen's syndrome: A child case report. Epilepsy Behav Case Rep. 2016;6:75-77. doi: 10.1016/j.ebcr.2016.09.001.
2. Noordin NS, Deyo LJ, Ryon CW, Anderson WT. Atypical presentation of cerebral palsy and seizures: A case report on Rasmussen's encephalitis in an adolescent. Cureus. 2021;13(3):e13705. doi: 10.7759/cureus.13705.
3. Hammed A, Badour M, Baqla S, Amer F. Diagnosis and treatment of Rasmussen's encephalitis pose a big challenge: Two case reports and literature review. Ann Med Surg (Lond). 2021;68:102606. doi: 10.1016/j.amsu.2021.102606.
4. Tang C, Luan G, Li T. Rasmussen's encephalitis: mechanisms update and potential therapy target. Ther Adv Chronic Dis. 2020;11:2040622320971413. doi: 10.1177/2040622320971413.

5. Pinto AL, Lohani S, Bergin AM, Bourgeois BF, Black PM, Prabhu SP, Madsen JR, Takeoka M, Poduri A. Surgery for intractable epilepsy due to unilateral brain disease: a retrospective study comparing hemispherectomy techniques. Pediatr Neurol. 2014;51(3):336-43. doi: 10.1016/j.pediatrneurol.2014.05.018.
6. Kebir H, Carmant L, Fontaine F, Béland K, Bosoi CM, Sanon NT, Alvarez JI, Desgent S, Pittet CL, Hébert D, Langlois MJ, Rébillard RM, Nguyen DK, Cieuta-Walti C, Holmes GL, Goodkin HP, Mytinger JR, Connolly MB, Prat A, Haddad E. Humanized mouse model of Rasmussen's encephalitis supports the immune-mediated hypothesis. J Clin Invest. 2018;128(5):2000-2009. doi: 10.1172/JCI97098.
7. Liu L, Yu J, Li L, Zhang B, Liu L, Wu CH, Jong A, Mao DA, Huang SH. Alpha7 nicotinic acetylcholine receptor is required for amyloid pathology in brain endothelial cells induced by Glycoprotein 120, methamphetamine and nicotine. Sci Rep. 2017;7:40467. doi: 10.1038/srep40467.
8. Gataullina S, Dulac O. Rassmussen's encephalitis: are there new, better therapeutic medical and surgical guidelines? Epilepsia. 2010;51 Suppl 1(suppl 5):92-3. doi: 10.1111/j.1528-1167.2009.02459.x.
9. Hammed A, Badour M, Baqla S, Amer F. Diagnosis and treatment of Rasmussen's encephalitis pose a big challenge: Two case reports and literature review. Ann Med Surg (Lond). 2021;68:102606. doi: 10.1016/j.amsu.2021.102606.
10. Assogba K, Apetse KM, Waklatsi KP, Douti K, Kombate D, Balogou KA. Rasmussen's epileptogenic encephalitis in a tropical country. J Pediatr Neurosci. 2018;13(4):490-495. doi: 10.4103/JPN.JPN_51_18.
11. Ai J, Wang Y, Liu D, Fan D, Wang Q, Li T, Luan G, Wang P, An J. Genetic factors in Rasmussen's encephalitis characterized by whole-exome sequencing. Front Neurosci. 2021;15:744429. doi: 10.3389/fnins.2021.744429.
12. Klaa H, Ben Younes T, Benrhouma H, Nagi S, Rouissi A, Kraoua I, Ben Youssef-Turki I. Rasmussen's encephalitis: A report of a Tunisian pediatric case and literature review. Case Rep Neurol Med. 2020;2020:6810237. doi: 10.1155/2020/6810237.
13. Bauerschmidt A, Rubinos C, Claassen J. Approach to managing periodic discharges. J Clin Neurophysiol. 2018;35(4):309-313. doi: 10.1097/WNP.0000000000000464.
14. Ravindra VM, Mazur MD, Mohila CA, Sweney MT, Hersh A, Bollo RJ. Rasmussen encephalitis with dual pathology in a patient without seizures: case report and literature review. Childs Nerv Syst. 2015;31(11):2165-71. doi: 10.1007/s00381-015-2757-8.
15. Li TR, Zhang YD, Wang Q, Shao XQ, Li ZM, Lv RJ. Intravenous methylprednisolone or immunoglobulin for anti-glutamic acid decarboxylase 65 antibody autoimmune encephalitis: which is better? BMC Neurosci. 2020;21(1):13. doi: 10.1186/s12868-020-00561-9.