FUCS

Repertorio de Medicina y Cirugía

Vol. 34 N°1 . 2025

ISSN: 0121-7372 • ISSN electrónico: 2462-991X

Reporte de caso

Hemorragia alveolar asociada con tirofibán

Alveolar hemorrhage associated with tirofiban

Alexander Aguilar-Arias MD[a]
Carlos Arturo Martínez MD[b]
Ana María Arango MD[c]
Sara Vélez- Garcés MD[d]
Catalina Aguilar-Arias[e]

[a] *Radiología e Imágenes Diagnósticas UPB-CEDIMED. Laboratorio Clínico. Medellín, Colombia.*
[b] *Esp. en Cardiología Clínica, CardioVID. Medellín, Colombia.*
[c] *Esp. en Medicina Interna, Clínica Las Américas, Medellín, Colombia.*
[d] *Medicina general, Clínica CES, Medellín, Colombia.*
[e] *Facultad de Medicina, Universidad Pontificia Bolivariana. Medellín, Colombia.*

RESUMEN

Presentación: se trata de una paciente con hemorragia alveolar asociada con tirofibán, cuyo diagnóstico se retrasó por pasar inadvertidos los signos iniciales que fueron interpretados como neumonía. *Discusión y conclusiones:* el diagnóstico temprano y preciso es indispensable para guiar el manejo de cualquier tipo de complicación hemorrágica en un paciente con síndrome coronario agudo (SCA), en especial ante un caso de hemorragia alveolar (HA).

Palabras clave: tirofibán, hemorragia alveolar, síndrome coronario.

© 2025 Fundación Universitaria de Ciencias de la Salud - FUCS.
Este es un artículo Open Access bajo la licencia CC BY-NC-ND (http://creativecommons.org/licenses/by-nc-nd/4.0/).

ABSTRACT

Case: we present a patient with alveolar hemorrhage associated with tirofiban, whose diagnosis was delayed because the initial signs, which were misinterpreted as pneumonia, were unrecognized. *Discussion and conclusions:* an early and accurate diagnosis is essential to guide the appropriate management of any type of bleeding complication in a patient with acute coronary syndrome (ACS), especially in a case of alveolar hemorrhage (AH).

Keywords: tirofiban, alveolar hemorrhage, coronary syndrome.

© 2025 Fundación Universitaria de Ciencias de la Salud - FUCS.
This is an open access article under the CC BY-NC-ND license (https://creativecommons.org/licenses/by-nc-nd/4.0/).

INFORMACIÓN DEL ARTÍCULO

Historia del artículo:
Fecha recibido: noviembre 28 de 2022
Fecha aceptado: marzo 7 de 2023

Autor para correspondencia:
Dr. Alexander Aguilar:
alexaguilar92@gmail.com

DOI
10.31260/RepertMedCir.01217372.1427

INTRODUCCIÓN

En el síndrome coronario agudo (SCA) se han utilizado múltiples medicamentos para bloquear la función plaquetaria, entre ellos los inhibidores de glicoproteína IIB/IIIA (iGP)[1,2], que poseen mayor efecto antitrombótico y aumentan el riesgo de hemorragias. Los sangrados graves más frecuentes son vasculares, gastrointestinales y retroperitoneales.[3,4] La hemorragia alveolar (HA) es una complicación rara.[5] Presentamos una paciente con SCA a quien se administró tirofibán como antiplaquetario. Posterior a esto presentó aumento del requerimiento de oxígeno manejado como neumonía, sin embargo mediante la clínica y los análisis bioquímicos e imagenológicos se llegó al diagnóstico de HA siendo una complicación poco común con el uso del tirofibán.

PRESENTACIÓN DEL CASO

Mujer de 72 años que consultó por dolor retroesternal opresivo, náuseas y diaforesis, con TA 120/65 mmHg, FC 55 lpm, satO2 97% y el electrocardiograma con elevación del ST en pared inferior con extensión a ventrículo derecho. Se inicia enoxaparina, ASA 300 mg, clopidogrel 300 mg, se realizó coronariografía que documentó oclusión aguda de la circunfleja, implantándose 2 *stents* medicados. Luego presentó fibrilación ventricular que requirió descarga con 270 joules, con posterior bloqueo auriculoventricular completo, siendo necesario el uso de marcapasos transvenoso y dejando infusión de tirofibán por alta carga trombótica. Veinticuatro horas después, se retiró el marcapasos y se suspendió el medicamento, la hemoglobina bajó de 11,9 g/dL a 9,1 g/dL con necesidad de O2 suplementario. La ecocardiografía transtorácica mostró fracción de eyección de 45%, hipocinesia inferobasal y presión de arteria pulmonar normal. A las 48 horas presentó hemoptisis, taquipnea, fiebre de 38,4ºC, con PCR en 22 mg/dL y mayores necesidades de O2. La radiografía de tórax **(figura 1)** reveló opacidades alveolares difusas interpretadas como neumonía nosocomial, por lo cual se inició antibiótico, previa toma de hemocultivo, cultivo de esputo y baciloscopia, que fueron negativos. Al día siguiente la hemoglobina de control era 7,6 g/dL y cursó con hemoptisis sin evidencia de sangrado en el sitio de punción femoral ni sangrado digestivo; el TAC de abdomen descartó sangrado retroperitoneal; se realizó TACAR **(figura 2)** con hallazgos sugestivos de HA. Por el cuadro clínico, la anemización, los hallazgos radiológicos y la ausencia de otros sitios de sangrado se diagnóstica HA, suspendiendo el antibiótico a las 24 horas de su inicio. Los estudios de autoinmunidad descartan vasculitis, por lo que se atribuye la HA al uso de tirofibán. La paciente evoluciona de manera satisfactoria y se da de alta con seguimiento ambulatorio.

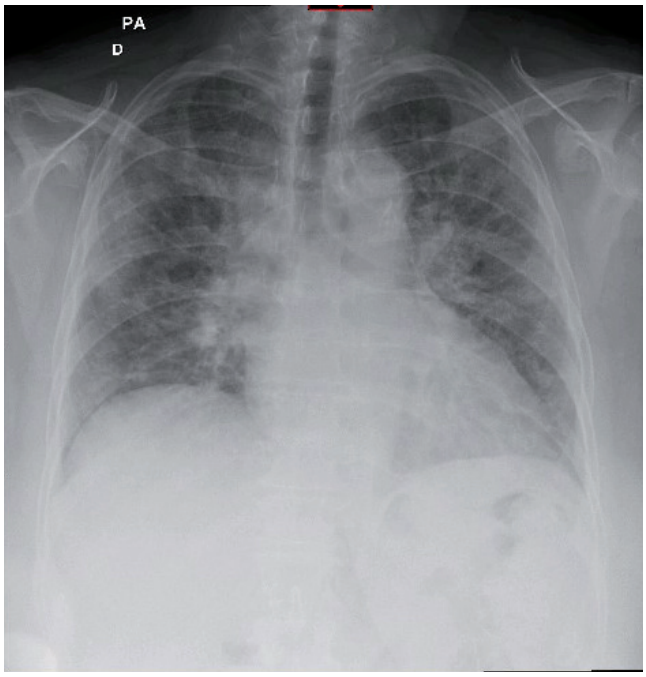

Figura 1. Radiografía de tórax PA: múltiples opacidades reticulonodulares con patrón alveolar en ambos campos pulmonares, interpretadas como posible neumonía nosocomial. Fuente: los autores.

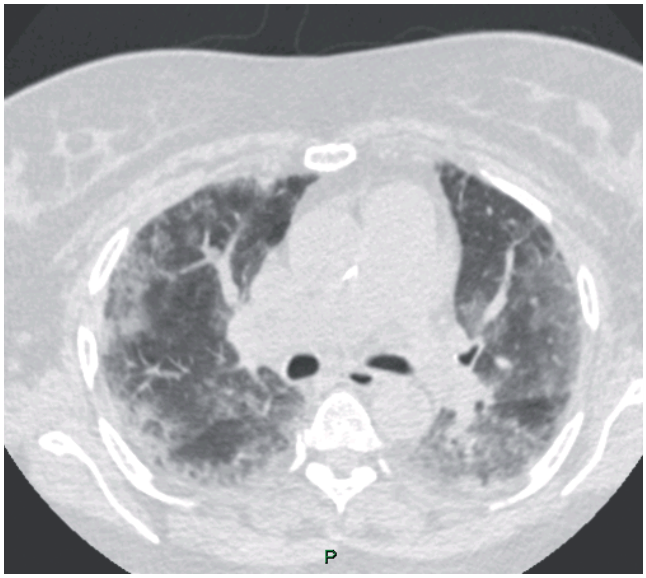

Figura 2. Se observan hiperdensidades alveolares con patrón en vidrio esmerilado, predominio periférico, que por la historia clínica y los hallazgos radiológicos se diagnosticó como hemorragia alveolar. Fuente: los autores.

DISCUSIÓN

En los SCA se han utilizado múltiples medicamentos para bloquear la función plaquetaria, entre ellos inhibidores de glicoproteína IIB/IIIA (iGP).[1-5] En este caso se inició tirofibán por alta carga trombótica, con posterior hemoptisis,

desaturación y caída de hemoglobina; se descartaron otras causas dando como diagnóstico final HA, que con la terapia instaurada se logró llevando a recuperación completa de la paciente. La incidencia de la HA causada por tirofibán es menor de 1%, con una mortalidad elevada llegando a ser de 33-44%.[6] De ahí la importancia de un diagnóstico precoz.

CONCLUSIONES

Las complicaciones hemorrágicas por uso de iGP están altamente documentadas y estudiadas, sin embargo, la HA es muy rara con escasos reportes de caso en la literatura, difícil de diagnosticar con mortalidad elevada.

DECLARACIÓN DE ASPECTOS ÉTICOS

Los autores no declaran conflictos de intereses.

REFERENCIAS

1. M1. Neumann FJ, Sousa-Uva M, Ahlsson A, Alfonso F, Banning AP, et al. 2018 ESC/EACTS Guidelines on myocardial revascularization. Eur Heart J. 2019;40(2):87-165. https://doi.org/10.1093/eurheartj/ehy394.
2. Collet JP, Thiele H, Barbato E, Barthélémy O, Bauersachs J, et al. 2020 ESC Guidelines for the management of acute coronary syndromes in patients presenting without persistent ST-segment elevation. Eur Heart J. 2021;42(14):1289-1367. https://doi.org/10.1093/eurheartj/ehaa575.
3. Hu X, Wang W, Ye J, Lin Y, Yu B, Zhou L, Zhou Y, Dong H. Effect of GP IIb/IIIa inhibitor duration on the clinical prognosis of primary percutaneous coronary intervention in ST-segment elevation myocardial infarction with no-/slow-reflow phenomenon. Biomed Pharmacother. 2021;143:112196. https://doi.org/10.1016/j.biopha.2021.112196.
4. Bor WL, Zheng KL, Tavenier AH, Gibson CM, Granger CB, et al. Pharmacokinetics, pharmacodynamics, and tolerability of subcutaneous administration of a novel glycoprotein IIb/IIIa inhibitor, RUC-4, in patients with ST-segment elevation myocardial infarction. EuroIntervention. 2021;17(5):e401-e410. https://doi.org/10.4244/EIJ-D-21-00287.
5. Karathanos A, Lin Y, Dannenberg L, et al. Routine Glycoprotein IIb/IIIa Inhibitor Therapy in ST-Segment Elevation Myocardial Infarction: A Meta-analysis. Can J Cardiol. 2019;35(11):1576-1588. https://doi.org/10.1016/j.cjca.2019.05.003.
6. Zhou X, Peng H, Yin Y, Huang H, Zeng J, Ouyang F. Diffused alveolar hemorrhage: A rare and severe complication of tirofiban-induced thrombocytopenia. International Journal of Cardiology. 2016;206:93-94. https://doi.org/10.1016/j.ijcard.2016.01.020.