



Reporte de caso

Melanoma metastásico a glándula tiroides

Meatastatic melanoma to the thyroid gland

Laura Ramírez MD^a
Nathalie Hernández MD^b
Rafael Parra-Medina MD PhD^c
Alfredo E. Romero-Rojas MD^d

^a Departamento de Patología, Universidad Nacional de Colombia, Bogotá DC, Colombia

^b Medica Nuclear, Departamento de Medicina Nuclear, Instituto Nacional de Cancerología, Bogotá DC, Colombia.

^c Docente investigador. Instituto de Investigación. Servicio de Patología. Hospital de San José. Bogotá DC, Colombia.

^d Patólogo Oncólogo, Departamento de Patología, Instituto Nacional de Cancerología, Bogotá DC, Colombia.

RESUMEN

Introducción: los tumores metastásicos a la glándula tiroides son un hallazgo poco frecuente. Ocurren más en mujeres y se presentan en forma sincrónica o metacrónica, por diseminación desde órganos lejanos o por extensión directa. Su aparición se considera de mal pronóstico y baja sobrevida. La tasa de metástasis a esta glándula por el melanoma maligno es de 1%, por lo cual el abordaje mediante citología es limitado, al compartir características con el carcinoma papilar de tiroides. **Presentación del caso:** mujer de 50 años, en seguimiento por antecedente de melanoma maligno invasivo nodular en región frontotemporal derecha. Durante los controles se realizó TC de cuello con ganglios cervicales reactivos y la ecografía reveló un nódulo en lóbulo tiroideo izquierdo que aumentó 100% de su volumen en 3 meses. **Discusión:** el aspirado con aguja fina mostró formaciones papilares de células epitelioides con núcleos irregulares, algunas con inclusiones nucleares y hendiduras, clasificándolas como Bethesda VI. Se practicó hemitiroidectomía izquierda observando una masa blanquecina de bordes irregulares de 1.8 x 1.6 cm. A la histología las células eran de aspecto epiteliode, núcleos pleomorfos, nucleólos prominentes, la inmunomarcación fue positiva para SOX-10, S100, HMB45, melan-A y galectin-3 y negativa para AE1/AE3, TTF1, tiroglobulina, PAX8 y calcitonina. Se determinó que la lesión era un melanoma metastásico al tiroides. **Conclusiones:** las metástasis a la glándula tiroides ocurren en pocos casos, pero recordando que el melanoma se ha considerado como una de las neoplasias simuladoras, se convierte en un reto diagnóstico.

Palabras clave: metástasis a tiroides, melanoma, citología.

© 2026 Fundación Universitaria de Ciencias de la Salud - FUCS.

Este es un artículo Open Access bajo la licencia CC BY-NC-ND (<http://creativecommons.org/licenses/by-nc-nd/4.0/>).

INFORMACIÓN DEL ARTÍCULO

Historia del artículo:

Fecha recibido: agosto 23 de 2023

Fecha aceptado: marzo 10 de 2025

Autor para correspondencia:

Dr. Alfredo E. Romero

aromero@cancer.gov.co

DOI

10.31260/RepertMedCir.01217372.1442

ABSTRACT

Introduction: metastases to the thyroid gland are a rare finding. They occur more frequently in women and may be synchronous or metachronous, by dissemination from distant organs or by direct extension. Their appearance is associated with a poor prognosis and low survival rate. The metastasis rate to this gland by malignant melanoma is 1%, so the approach by cytology is limited, as it shares characteristics with papillary thyroid carcinoma. **Case report:** a 50-year-old woman, in follow-up for a nodular invasive malignant melanoma in the right frontotemporal region. During follow-up visits, a CT of the neck showed reactive cervical lymph nodes, and an ultrasound revealed a left thyroid lobe nodule that had increased its volume 100% in three months. **Discussion:** fine needle aspiration revealed epithelial cell papillary formations, irregular nuclei, some exhibiting nuclear inclusions and clefts, being classified as Bethesda VI. A left hemithyroidectomy was performed observing a 1.8 x 1.6 cm whitish mass with irregular margins. Histological analysis showed epithelioid cells, with pleomorphic nuclei and prominent nucleoli. Immunolabeling was positive for SOX-10, S100, HMB45, melan-A and galectin-3 and negative for AE1/AE3, TTF1, thyroglobulin, PAX8 and calcitonin. It was determined that the lesion corresponded to a metastatic melanoma to the thyroid gland. **Conclusions:** metastases to the thyroid gland are rare but considering melanoma is regarded as one of the simulating neoplasms, it becomes a diagnostic challenge.

Keywords: thyroid metastasis, melanoma, cytology.

© 2026 Fundación Universitaria de Ciencias de la Salud - FUCS.

This is an open access article under the CC BY-NC-ND license (<https://creativecommons.org/licenses/by-nc-nd/4.0/>).

INTRODUCCIÓN

El melanoma maligno invasivo representa un tumor altamente maligno derivado de melanocitos, la mayoría se originan en la piel, aunque puede derivar de mucosas, tracto uveal y meninges.¹ Representa 1% de los tumores malignos de la piel, su incidencia alrededor del mundo ha venido en aumento durante los últimos 50 años.² Es conocido por su capacidad de hacer metástasis a casi cualquier órgano, en especial a ganglios linfáticos, piel, hígado, pulmones, huesos y cerebro, siendo la glándula tiroides un órgano poco frecuente.^{1,2}

DESCRIPCIÓN DEL CASO

Mujer de 50 años de edad en seguimiento clínico por antecedente de melanoma maligno invasivo subtipo nodular en región frontotemporal derecha. En los hallazgos histopatológicos se observó: Breslow: 10 mm. Clark III. ulceración presente, regresión o satelitosis hasta con 8 mitosis por mm². No había invasión vascular, neural ni angiotropismo. Los bordes de sección eran negativos para malignidad. La intervención realizada fue una resección amplia asociada con parotidectomía derecha y vaciamiento cervical de nivel I y II del lado derecho.

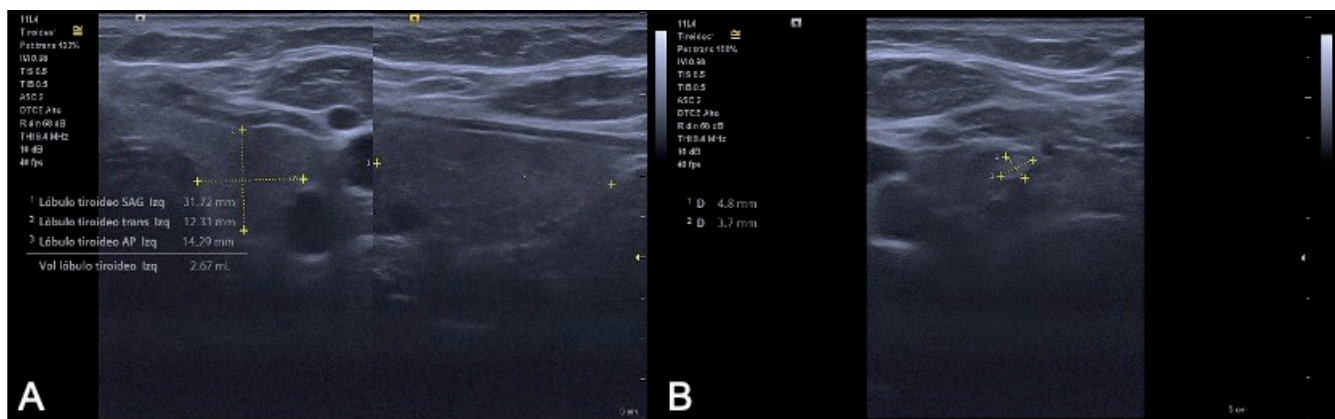


Figura 1. Ecografía de tiroides. **A.** Lóbulo tiroideo izquierdo de 31x 12x 14 mm y volumen de 3 cc. En el polo inferior se identifica un nódulo de paredes bien delimitadas, ecogénico, de 4 x 3 mm. **B.** Múltiples ganglios linfáticos en estación Vb bilateral, algunos redondeados, otros ovalados, hipoecóicos, con pérdida del hilio graso, el de mayor tamaño localizado en el lado izquierdo de 7 x 4 mm. Fuente: los autores.

Durante los controles se realizó TC de cuello donde se evidenciaron ganglios cervicales izquierdos reactivos y meses después la ecografía de tiroides reveló un nódulo en el polo inferior del lóbulo tiroideo izquierdo (**figura 1 A-B**) que presentó crecimiento rápido (aumento del 100% de volumen en 3 meses), por lo que se realizó aspirado con aguja fina (**figura 2**). En el estudio citológico se observaron formaciones papilares y células de aspecto epiteliode con núcleos irregulares, algunas con inclusiones nucleares y hendiduras, por lo que se clasificó como categoría VI (Bethesda 2023). Ante estos hallazgos se decidió realizar hemitiroidectomía izquierda. En la evaluación macroscópica

se reconoció una masa blanquecina de 1.8 x 1.6 cm. con bordes irregulares que rechazaba el tejido tiroideo. En los cortes con tinción H&E se observa lesión tumoral constituida por células de citoplasma eosinófilo de aspecto epiteliode con núcleos pleomórficos y nucleólos prominentes (**figura 2**). Ante los hallazgos se solicitó inmunomarcación para SOX-10, S100, HMB45, melan-A, galectin-3 los cuales fueron positivos (**figura 3**) y negativos para AE1/AE3, TTF1, tiroglobulina, PAX8 y calcitonina. Con los hallazgos observados se concluyó que la lesión correspondía a un melanoma metastásico a glándula tiroides.

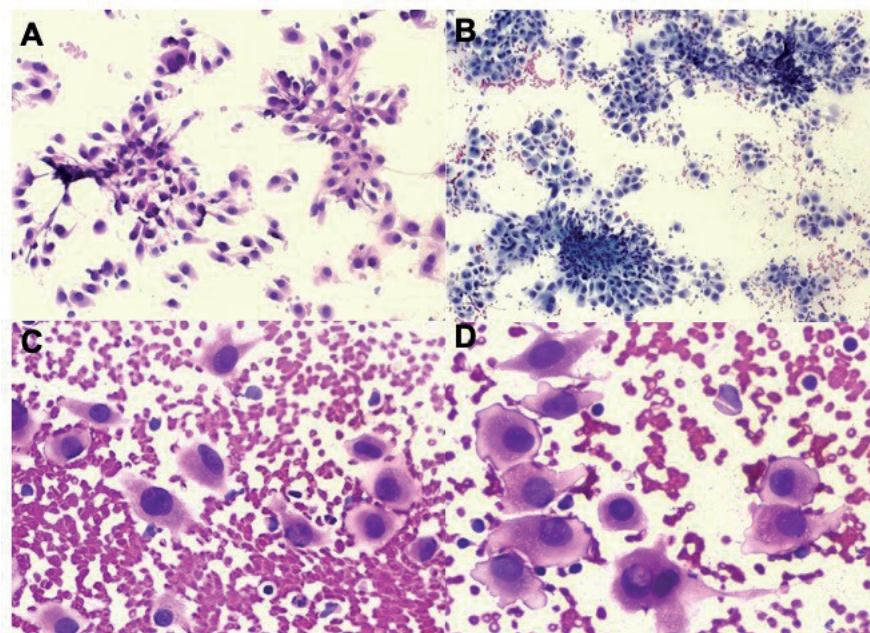


Figura 2. Aspirado con aguja fina. Se observan formaciones de aparentes papilas constituidos por células de citoplasma eosinófilo, núcleos redondos basófilos. **A** (H&E). **B.** Coloración de Wright. **C.** A mayor aumento las células muestran características nucleares como irregularidad y pseudoinclusiones. **D.** Inclusiones nucleares. Fuente: los autores.

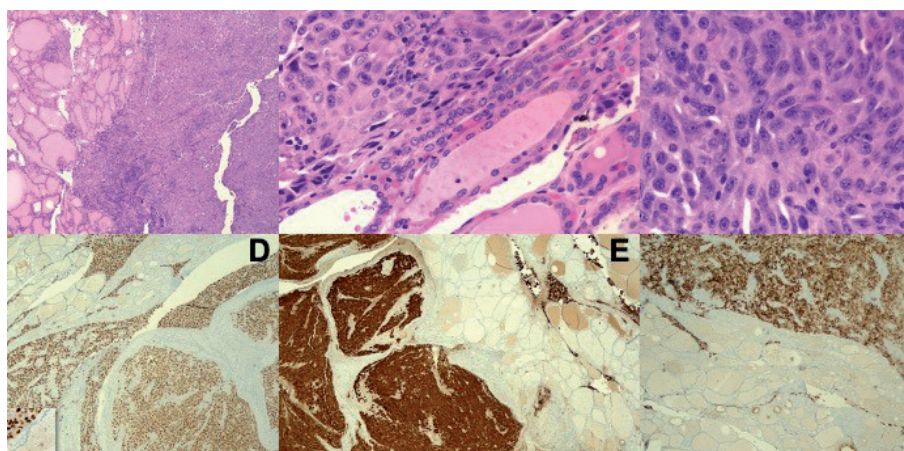


Figura 3. Cortes histológicos (H&E). **A-B.** Folículos tiroideos que limitan el tumor sin infiltrar. Las células que constituyen el tumor son de citoplasma eosinófilo de aspecto epiteliode con núcleos pleomórficos y nucleólos evidentes. **C.** Con bajo aumento se observan células tumorales malignas. **D.** Positividad en las células tumorales para sox-10, **E.** S100. **F.** melan-A. Fuente: los autores.

DISCUSIÓN

La presencia de un melanoma metastásico a glándula tiroidea es un hallazgo poco frecuente. Un estudio realizado en Suecia entre 1992 y 2019 reportó 31 casos de tumores tiroideos, de los cuales 1,6% correspondían a metástasis, y de estos el 10% eran de melanoma.³ Otro estudio en autopsias describió que 16 de 41 pacientes que fallecieron como consecuencia de melanoma, cursaron con siembras secundarias en tiroides.⁴

Informes recientes han reportado que hasta 0.36% de las masas tiroideas correspondían a tumores metastásicos, siendo los sitios primarios más frecuentes riñón, pulmón, tracto gastrointestinal inferior y mama, 71% de ellos eran masa única.⁵ Una de estas publicaciones indicó que el tiempo entre el diagnóstico del tumor primario y la aparición de la metástasis varió entre 12 y 36 meses. Respecto a la supervivencia, las mejores cifras correspondían a los de origen renal y las peores cuando era pulmonar.⁶ En un amplio metanálisis que separó los casos de metástasis a la glándula tiroidea en clínicos y de autopsias, evidenciaron que la edad media fue menor en el grupo de autopsias con 57.2 años versus los clínicos con 60.82 años, atribuible a que fuera un hallazgo “incidental” dentro de los estudios de la autopsia. De igual forma se encontró que dentro del grupo clínico el cáncer primario más común fue el de riñón y en el de autopsias el de mama.⁷

Hay que analizar la reciente clasificación molecular del melanoma, dentro de la cual hay grupos relacionados con la vía molecular patológica de la MAPK y su activación por la mutación BRAF V600E², la cual también se encuentra presente en los tumores de origen tiroideo; es por esto que en el estudio realizado en EEUU por Mourad Z y col. en 2021 se demuestra un aumento en la incidencia (2.3 veces) de carcinoma papilar de tiroides en pacientes con melanoma y viceversa (1.8), posiblemente relacionado con la sobreproducción de TSH y la presencia de TSH-R en tumores como el melanoma.⁸

El abordaje inicial de las lesiones en la glándula tiroidea incluye el estudio citológico. En el presente reporte se encontraron células de aspecto epitelioides con núcleos irregulares, algunas con inclusiones nucleares y hendiduras, hallazgo más frecuente en el carcinoma papilar de tiroides, sin embargo el melanoma tiene gran capacidad de simular o tomar diferentes morfologías lo cual dificulta su estudio¹; se han descrito que los casos de citologías positivas para melanoma metastásico pueden presentar células únicas, agrupadas, con algunas foliculares y morfología variada asociada con formaciones de aspecto papilar, otras son plasmocitoides o fusiformes de núcleos grandes con nucleólos evidentes que pueden presentar hendiduras e inclusiones nucleares.¹ El citoplasma también es variable, pero cuando es de aspecto granular, la identificación de gránulos intracitoplasmáticos de melanina pueden ser indicativos del diagnóstico, aunque no suele ser un hallazgo frecuente.¹ Otros estudios describen células grandes con núcleo ovoide o redondo, nucleólo muy

grande, citoplasma abundante y mínima binucleación, sin depósitos de melanina.⁹

Como las neoplasias primarias de tiroides suelen ser de bajo grado, ante la presencia de marcada atipia se debe sospechar un tumor metastásico.¹ El estudio de Michelow y col. realizado entre 1986 y 1992 incluyó 21 casos de tumores metastásicos a tiroides con diferentes orígenes primarios, todos por estudio citológico por aspiración con aguja fina (PAAF). Solo 23% de los casos tenían diagnóstico previo de malignidad en otros sitios. Los más comunes fueron pulmonar, gastrointestinal y en el tercer lugar el melanoma, con dos casos.⁹ En pocas oportunidades la citología permite distinguir un tumor primario de otro origen, aportando gran valor la inmunomarcación para tiroglobulina y calcitonina.⁹

Los hallazgos histopatológicos son heterogéneos. En la universidad de Edimburgo se reportaron 11 casos en donde la histología mostraba adenocarcinoma con células poligonales con pobre diferenciación, adenocarcinoma de células cuboidales poco diferenciado, adenocarcinoma de células claras bien diferenciado, carcinoma de células escamosas diferenciado, carcinoma alveolar sólido pleomórfico de células claras, carcinoma de células escamosas formador de queratina, adenomas microfoliculares de tamaño variable y adenoma macrofolicular con un foco de células fusiformes pleomórficas pigmentadas con melanina.⁹ También reportaron parénquima tiroideo infiltrado por células fusiformes y poliédricas no pigmentadas, e infiltración por láminas de células redondas indiferenciadas, pequeñas.¹⁰ En relación con el estroma se reporta reacción mínima o nula, estroma fibroso escaso y vascularización.¹⁰

La inmunotinción aplicada a los preparados citológicos o histológicos siempre será una gran ayuda en los casos donde persista la duda, en especial ante lesiones mal diferenciadas o anaplásicas. La combinación de marcadores de origen tiroideo como la tiroglobulina, TTF-1 o el PAX8 junto con los de linaje melanocitario como HMB-45, S100, MITF, pueden diferenciar el origen de esas células tumorales.^{5,6}

Cualquiera que sea el estudio que se realice, la identificación de depósitos de pigmento obliga a descartar la posibilidad de hemosiderina por una hemorragia antigua, que se tiñen con las coloraciones de azul de Prusia.

En conclusión, las metástasis del melanoma maligno a la tiroides son poco frecuentes, sin embargo ante el diagnóstico previo de un tumor primario de este tipo debe siempre considerarse. El diagnóstico en PAAF comparte características citológicas con el carcinoma papilar de tiroides y en el estudio histopatológico las características arquitecturales y citológicas pueden no siempre ser específicas, y es allí cuando la inmunomarcación confirma o descarta la entidad.

CONFLICTO DE INTERESES

Los autores refieren que no presentan conflictos de interés.

REFERENCIAS

1. MoPastorello Rg, Saieg MA. Metastases to the Thyroid: Potential Cytologic Mimics of Primary Thyroid Neoplasms. *Arch Pathol Lab Med.* 2019;143(3):394-399. <https://doi.org/10.5858/arpa.2017-0570-RS>
2. Elder DE, Massi D, Scoyler R, Eillemze R, editors. WHO Classification of Skin Tumours, 4th Edition. International Agency for Research on Cancer (IARC); 2018.
3. Stergianos S, Juhlin CC, Zedenius J, Calissendorff J, Falhammar H. European Journal of Surgical Oncology Metastasis to the thyroid gland : Characterization and survival of an institutional series spanning 28 years. *Eur J Surg Oncol.* 2021;47(6):1364-9. <https://doi.org/10.1016/j.ejso.2021.02.018>
4. Kaleva AI, Nixon IJ, Triantafyllou A, Angelos P, Owen RP, Rinaldo A, et al. Metastasis to the Thyroid Gland : A Critical Review. *Ann Surgycal Oncol.* 2017;24(6):1533-1539. <https://doi.org/10.1245/s10434-016-5683-4>
5. Ghossein CA, Khimraj A, Dogan S, Xu B. Metastasis to the thyroid gland: a single-institution 16-year experience. *Histopathology.* 2021;78(4):508-519. <https://doi.org/10.1111/his.14246>
6. Balta H, Kocaman N, Ucer O. A rare but very serious disease: Tumors metastasizing to the thyroid in the light of cases. *Tissue Cell.* 2022;79:101958. <https://doi.org/10.1016/j.tice.2022.101958>
7. Rodrigo-Gómez L, Pardal-Refoyo J, Batuecas-Caletrío Á. Prevalencia de tumores metastásicos en la glándula tiroidea. *Revisión sistemática y metanálisis. Revista ORL.* 2021;12(1):67-83. <https://doi.org/10.14201/orl.23207>
8. Zerfaoui M, Dokunmu TM, Toraih EA, Rezk BM, Abd Elmageed ZY, Kandil E. New Insights into the Link between Melanoma and Thyroid Cancer: Role of Nucleocytoplasmic Trafficking. *Cells.* 2021;10(2):367. <https://doi.org/10.3390/cells10020367>
9. Michelow PM, Leiman G. Metastases to the thyroid gland: diagnosis by aspiration cytology. *Diagn Cytopathol.* 1995;13(3):209-13. <https://doi.org/10.1002/dc.2840130306>
10. Harcourt-Webster JN. Secondary neoplasm of the thyroid presenting as a goitre. *J Clin Pathol.* 1965;18(3):282-7. <https://doi.org/10.1136/jcp.18.3.282>

