

IMAGENES EN MEDICINA

Esta sección está diseñada como ejercicio para afinar el diagnóstico por imágenes. El lector, después de haber analizado las figuras y hacer un diagnóstico presuntivo, encontrará un recuadro con el diagnóstico definitivo. Cualquier duda que surja a ese respecto podrá enviarla por escrito a la dirección de la revista.

Historia Clínica

Paciente de 22 años, nulípara, sin antecedente de embarazos o abortos previos (G0P0A0), quien consulta por un cuadro de dismenorrea y dispareunia de dos años de evolución. En su estudio por dismenorrea se le practica laparoscopia diagnóstica cuya imagen se muestra a continuación. (Figura 1).

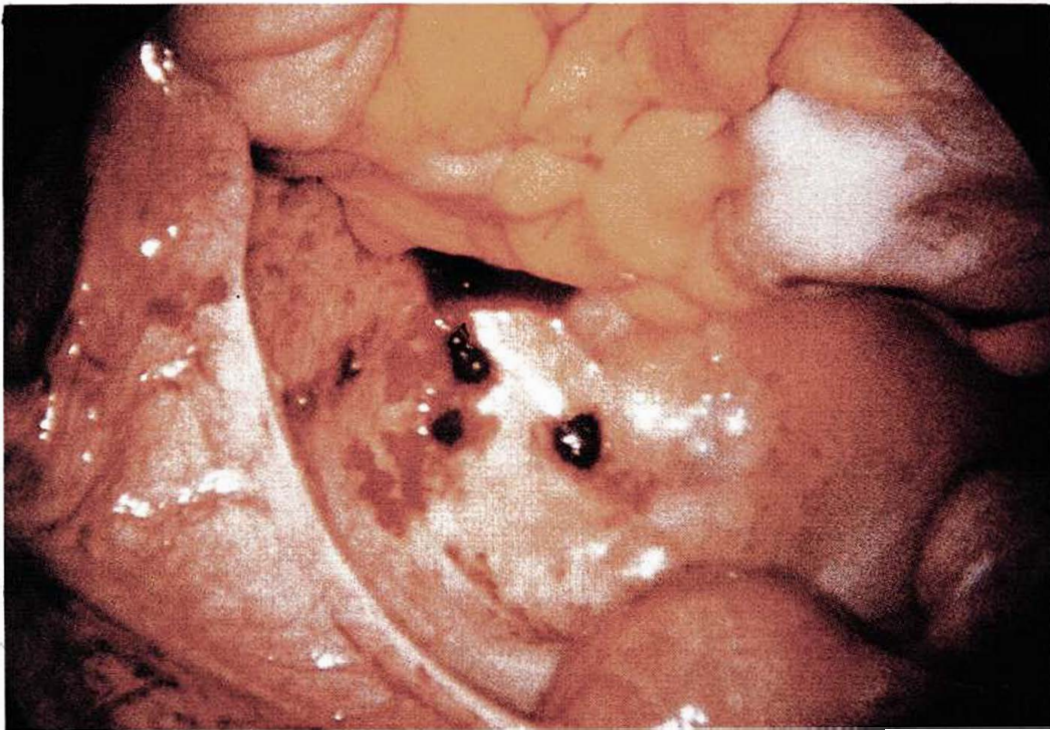


Figura 1

SU DIAGNOSTICO ES: _____

La imagen muestra dos focos activos de endometriosis en el peritoneo pélvico.

Diagnóstico