




# Repertorio de Medicina y Cirugía

[www.elsevier.es/repertorio](http://www.elsevier.es/repertorio)



## Artículo de revisión

# Hallazgos electrocardiográficos en pacientes con marcapasos definitivos: revisión de la literatura

Alejandro Olaya Sanchez<sup>a</sup> y Gilberto Jaramillo Trujillo<sup>b,\*</sup>

<sup>a</sup> Servicio de Cardiología, Hospital de San José, Fundación Universitaria de Ciencias de la Salud, Bogotá, DC, Colombia

<sup>b</sup> Fundación Universitaria de Ciencias de la Salud, Bogotá, DC, Colombia

## INFORMACIÓN DEL ARTÍCULO

### Historia del artículo:

Recibido el 2 de diciembre de 2016

Aceptado el 17 de abril de 2017

On-line el 17 de junio de 2017

### Palabras clave:

Marcapasos artificial

Electrocardiografía

Diagnóstico

Falla de equipo.

## R E S U M E N

Los marcapasos cardíacos han sido parte del arsenal terapéutico para el manejo de una variedad de bradiarritmias durante muchas décadas y con la evolución de los generadores de estimulación se ha reducido su tamaño, incrementado la longevidad, así como su complejidad. Los más recientes ofrecen diagnósticos del ritmo y estado de la enfermedad, con varios algoritmos diseñados para ofrecer un tiempo de entrega de la estimulación de impulsos y aun los más recientes presentan diagnósticos indicativos de la fisiopatología. El uso de la estimulación ha aumentado en forma significativa de 46,7/100.000 en 1993 a 61,6/100.000 en 2009, con el porcentaje de dispositivos de cámara doble, pasando del 62% al 82% durante este período, con alrededor de 20.000 reemplazos al año en los Estados Unidos. El trazado en el electrocardiograma varía de acuerdo con el tipo de dispositivo, número y colocación de electrodos, así como su configuración. Es importante que el médico se encuentre familiarizado con estos hallazgos, así como las principales causas del mal funcionamiento, por ello se presenta esta revisión donde se muestran las características principales de función de los marcapasos, así como su normal interpretación en el electrocardiograma y las principales causas de mal funcionamiento.

© 2017 Fundación Universitaria de Ciencias de la Salud-FUCS. Publicado por Elsevier España, S.L.U. Este es un artículo Open Access bajo la licencia CC BY-NC-ND (<http://creativecommons.org/licenses/by-nc-nd/4.0/>).

## Electrocardiographic findings in permanent pacemaker patients: A literature review

### A B S T R A C T

Cardiac [artificial] pacemakers have been part of the therapeutic arsenal for the treatment of a variety of bradyarrhythmias during many decades. With the development of pulse generators, pacemakers are now smaller in size and have increased device longevity and complexity. The latest pacemakers have the ability to detect rhythm and provide cardiovascular disease states. Several algorithms were designed to offer a time to deliver a stimulus

### Keywords:

Artificial pacemaker

Electrocardiography

Diagnosis

Equipment failure

\* Autor para correspondencia.

Correo electrónico: [gilbertojaramillot@gmail.com](mailto:gilbertojaramillot@gmail.com) (G.J. Trujillo).

<http://dx.doi.org/10.1016/j.reper.2017.04.005>

0121-7372/© 2017 Fundación Universitaria de Ciencias de la Salud-FUCS. Publicado por Elsevier España, S.L.U. Este es un artículo Open Access bajo la licencia CC BY-NC-ND (<http://creativecommons.org/licenses/by-nc-nd/4.0/>).

pulse. Even more modern pacemakers are capable to provide diagnoses which indicate cardiovascular physiopathology. The use of stimulation has increased significantly from 46.7/100.000 in 1993 to 61.6/100.000 in 2009, showed by the dual chamber device use rate which has increased from 62 to 82% during this period, with around 20.000 upgrades performed yearly in the United States. The electrocardiographic traces vary according to the type of device, number and location of electrodes, as well as their configuration. Doctors must be familiar with these findings and have an understanding of the main causes of malfunction. This review was undertaken for that purpose showing the main features of pacemaker functioning, as well as, the correct interpretation of electrocardiographic traces and the main causes of malfunction.

© 2017 Fundación Universitaria de Ciencias de la Salud-FUCS. Published by Elsevier España, S.L.U. This is an open access article under the CC BY-NC-ND license (<http://creativecommons.org/licenses/by-nc-nd/4.0/>).

## Introducción

Los marcapasos cardíacos son tratamientos efectivos para una variedad de bradiarritmias al proporcionar una respuesta de la frecuencia cardíaca y una adecuada, por medio de la generación de estímulos eléctricos y la detección de la actividad eléctrica miocárdica espontánea. Desde que el primer sistema de estimulación epicárdica se implantó en 1958, la tecnología del marcapasos ha evolucionado rápido<sup>1</sup>. La sofisticación en los circuitos de detección condujo a la introducción de sistemas de estimulación de una sola cámara en 1963. Aunque los sistemas de sincronización bicamerales se describen en la década de 1950, el uso clínico de estos dispositivos no se produjo durante muchos años. En la década de 1970 se introdujeron las baterías de litio y programables. Hitos de la década de 1980 incluyen una mayor aceptación de los sistemas de estimulación bicamerales y la introducción de sistemas de estimulación de frecuencia adaptativa<sup>2</sup>. En las décadas de 1990 y 2000 se realizó un avance en la tecnología de sensores, nuevos algoritmos de marcapasos y aumento de la automatización de las muchas características programables<sup>3</sup>.

El uso de la estimulación ha aumentado de manera significativa de 46,7 por 100.000 en 1993 a 61,6 por 100.000 en el 2009, con el porcentaje de dispositivos bicamerales, pasando del 62 al 82% durante este período, con alrededor de 20.000 reemplazos anuales en los Estados Unidos<sup>4</sup>. En España, se cuenta con el registro de marcapasos, Banco Nacional de Datos de Marcapasos, que dispone de información de los principales aspectos de la estimulación cardíaca con marcapasos desde 1994<sup>5</sup>. En 2010 el Banco Nacional de Datos de Marcapasos recibió datos de la actividad realizada en 101 centros hospitalarios donde se han utilizado en implantes y recambios, con un total de 34.706 generadores de marcapasos, entre ellos 578 dispositivos biventriculares para terapia de resincronización cardíaca. En Colombia, Orjuela et al. hicieron seguimiento a 1.004 pacientes con marcapasos implantados entre los años 1999 y 2005; el diagnóstico más frecuente fue enfermedad nodosinusal en el 43%, seguido de bloqueo auriculoventricular completo en el 40% de los pacientes. El 60% recibió estimulación bicameral, incluso pacientes con enfermedad nodosinusal por su probabilidad de progresión a bloqueo auriculoventricular completo. El total de complicaciones fue de 3,8%, de las cuales la más frecuente correspondió al desalojo del electrodo ventricular<sup>6</sup>.

Todos los marcapasos cardíacos se componen de dos elementos: un generador de impulsos (fig. 1), que proporciona el impulso eléctrico para la estimulación del miocardio, y uno o más electrodos, que proporcionan el impulso eléctrico desde el generador al miocardio. Los sistemas de estimulación cardíaca originales consistían en generadores de impulsos en el abdomen con un cable epicárdico colocado quirúrgicamente. Con el tiempo, los sistemas de marcapasos evolucionaron para colocar predominantemente el generador de impulsos en una posición prepectoral con cables endocárdicos colocados a nivel transvenoso, más fáciles de insertar y con menor tiempo quirúrgico<sup>7</sup>.

## Modo de estimulación

Una vez que se ha establecido la necesidad de estimulación permanente por medio de un marcapasos, se debe seleccionar el modo de estimulación más adecuado para el paciente. La elección depende de la anomalía específica que está presente,




Figura 1 – Diferentes tipos de generador de impulsos (up to date).

**Tabla 1 – Guía para la selección de marcapasos**

Tipo de marcapasos	Disfunción del nodo sinusal	Bloqueo AV	Síncope mediado neuralmente y la hipersensibilidad del seno carotídeo
Auricular unicameral	No se sospecha anormalidad de la conducción AV y no existe riesgo futuro de bloqueo AV El mantenimiento de la sincronía AV durante la estimulación deseada Respuesta de la frecuencia disponible si lo desea	No apropiado	No apropiado (solo si el bloqueo AV ha sido excluido)
Ventricular unicameral	El mantenimiento de la sincronía AV durante la estimulación no es necesaria	Fibrilación auricular crónica u otra taquiarritmia auricular; el mantenimiento de la sincronía AV durante la estimulación no es necesaria	Fibrilación auricular crónica u otra taquiarritmia auricular
Bicameral	Se dispone de la respuesta de la frecuencia si lo desea Sincronía AV durante la estimulación  Sospecha de anormalidad de conducción AV o mayor riesgo de bloqueo futuro AV Respuesta de la frecuencia disponible si lo desea	Se dispone de la respuesta de la frecuencia si lo desea Se desea sincronía AV durante la estimulación ( <i>synchrony during pacing desired</i> ) Estimulación auricular deseada  Respuesta de la frecuencia disponible si lo desea	Respuesta de la frecuencia disponible si lo desea Mecanismo sinusal presente  Respuesta de la frecuencia disponible si lo desea

AV: auriculoventricular. Modificada de Hayes et al.<sup>8</sup>.

ya que se ha desarrollado una amplia gama de funciones para satisfacer las necesidades clínicas específicas (tabla 1)<sup>8</sup>.

### Nomenclatura del marcapasos

Para facilitar el uso y la comprensión de los marcapasos, se ha desarrollado un código de clasificación estandarizado, consistente en cinco letras. La primera posición indica la cámara o cámaras que son estimuladas: A (aurícula), V (ventrículo) o D (cámara dual, ambos A y V). La segunda posición indica la cámara o cámaras en las que se produce la captura: A (aurícula), V (ventrículo), o D (cámara dual, ambos A y V). La tercera posición indica la función: I (inhibición), T (activación) o D (una doble función de seguimiento auricular y la inhibición ventricular). La cuarta posición del código indica que la tasa de modulación está presente por la letra R, que hace referencia al uso de un sensor para satisfacer las demandas metabólicas del paciente, independiente de la actividad cardíaca intrínseca. La quinta posición indica si la estimulación de múltiples sitios está presente: A (aurícula), V (ventrículo) o D (A y V). La estimulación multisitio se define como más de un sitio de estimulación en una sola cámara. En cualquiera de las posiciones, O indica que la estimulación, la detección o una función no está presente<sup>9</sup>.

Los modos comunes de configuración son AAI/R, VVI/R o DDD/R, con o sin tasa de respuesta. Para la selección del modo de estimulación ideal, se debe tener en cuenta la condición física general del paciente, los problemas médicos asociados, la capacidad de ejercicio, la función ventricular izquierda y la respuesta cronotrópica a ejercer<sup>5</sup>.

### Marcapasos unicameral

Los primeros marcapasos fueron diseñados para detectar y estimular una sola cámara. La estimulación ventricular puede prevenir bradiarritmias ventriculares o asistolia de cualquier etiología. La estimulación auricular se puede utilizar en pacientes con disfunción del nódulo sinusal aislada o síndrome del seno enfermo y conducción auriculoventricular (AV) intacta<sup>8</sup>.

El VVI o VVIR sigue siendo el modo de estimulación más comúnmente utilizado.

Las ventajas incluyen la necesidad de un único electrodo y la capacidad de proteger al paciente de bradicardias peligrosas de cualquier etiología. Sin embargo, la demanda de estimulación ventricular no puede mantener la sincronía AV y la falta de sincronía AV puede dar lugar al síndrome de marcapasos.

Prácticamente todos los dispositivos que se utilizan en la actualidad son capaces de programar VVIR y está indicado principalmente en pacientes con fibrilación auricular crónica con una respuesta ventricular lenta.

El AAI o AAIR es apropiado para pacientes con disfunción del nodo sinusal que tienen intacta la función AV nodal. Los pacientes con bradicardia sinusal sintomática o pausas del seno, pero con una capacidad intacta para acelerar su ritmo cardíaco con el esfuerzo, se pueden programar en un modo AAI. Los que no pueden acelerar adecuadamente su ritmo cardíaco deben tener la capacidad de tasa de respuesta disponible (es decir, AAIR)<sup>10</sup>.

Al igual que con los marcapasos de demanda ventriculares, estos dispositivos tienen la ventaja de requerir un solo

electrodo. Sin embargo, a diferencia de los marcapasos ventriculares de una sola cámara, no van a proteger a los pacientes de bradiarritmias ventriculares debido al bloqueo de la conducción AV. Debido a esta limitación, se utilizan muy poco. Aunque sería raro que el bloqueo AV en forma precipitada pueda desarrollar y dar lugar a un evento catastrófico, el desarrollo gradual de la enfermedad del sistema de conducción AV puede requerir actualización del marcapasos a un dispositivo de doble cámara. La actualización de los marcapasos puede ser técnicamente más difícil que la colocación original de un marcapasos de doble cámara, y el segundo procedimiento implica como es obvio un costo adicional y el riesgo del paciente<sup>8</sup>.

Sin embargo, si el paciente con disfunción del nódulo sinusal se evalúa con cuidado y no tiene enfermedad del nodo AV en el momento de la implantación de marcapasos, la aparición de la enfermedad AV clínicamente significativa es muy baja (menos del 2 por ciento al año).

## Marcapasos bicameral

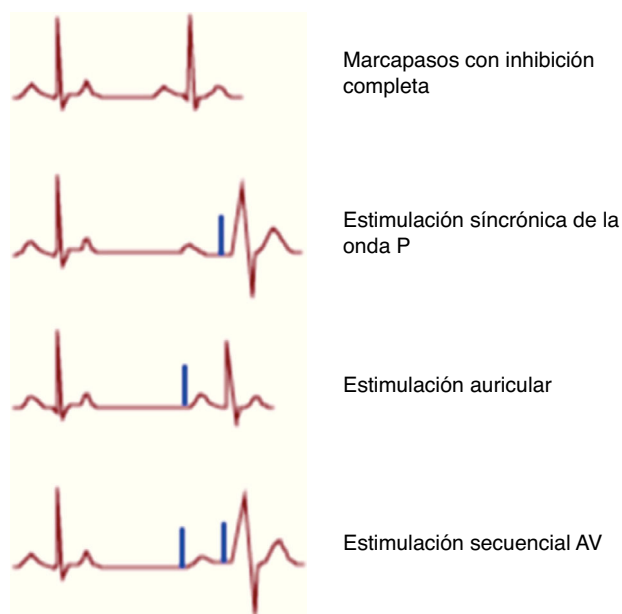
La configuración DDD o DDDR proporciona estimulación fisiológica, con capacidad de detección y estimulación tanto en la aurícula y el ventrículo. El marcapasos será totalmente inhibido en presencia de ritmo sinusal con conducción AV normal si la frecuencia sinusal es más rápida que la frecuencia inferior programada del marcapasos, y la conducción AV intrínseca es más rápida que el intervalo AV programado<sup>8,11</sup>.

Si hay bradicardia sinusal pero la conducción AV es normal con los QRS intrínsecos que se producen antes del final del intervalo AV programado, habrá estimulación auricular con un complejo QRS nativo después de cada latido auricular estimulado<sup>11</sup>.

Tanto la aurícula y el ventrículo se estimularán si hay bradicardia sinusal y conducción AV retrasada o ausente. El ventrículo se estimulará de forma sincronizada con la aurícula si hay un ritmo sinusal normal con conducción AV retrasada o ausente<sup>11</sup>.

Como resultado, hay cuatro ritmos diferentes que se pueden ver con la función de marcapasos normal (fig. 2):

- Ritmo sinusal normal (inhibición completa del marcapasos): el marcapasos puede ser inhibido por completo cuando la frecuencia sinusal es mayor que el límite inferior de frecuencia del marcapasos.
- Estimulación sincrónica de la onda P: la estimulación sincrónica de la onda P se produce cuando el retraso en la estimulación del nodo AV es mayor que el retraso AV en el marcapasos.
- Estimulación secuencial AV: la estimulación auricular secuencial se produce cuando la frecuencia sinusal cae por debajo del límite inferior del marcapasos y la conducción AV está intacta.
- Detección auricular y estimulación ventricular: si hay bradicardia sinusal y retraso de la conducción AV nodal, el marcapasos estimula tanto la aurícula como el ventrículo, conocida como estimulación secuencial AV.



**Figura 2 – Ritmos observados con la función de marcapasos bicameral normal. Los ritmos que ocurren en un paciente con un marcapasos DDD dependen de la frecuencia cardíaca subyacente y la conducción del nodo auriculoventricular. La espiga de marcapasos está representada en azul. Primer panel: marcapasos con inhibición completa. Segundo panel: estimulación sincrónica de la onda P. Tercer panel: estimulación auricular. Cuarto panel: estimulación secuencial AV. Modificada de Hayes et al.<sup>8</sup>. El color de esta figura solo puede apreciarse en la versión electrónica del artículo**

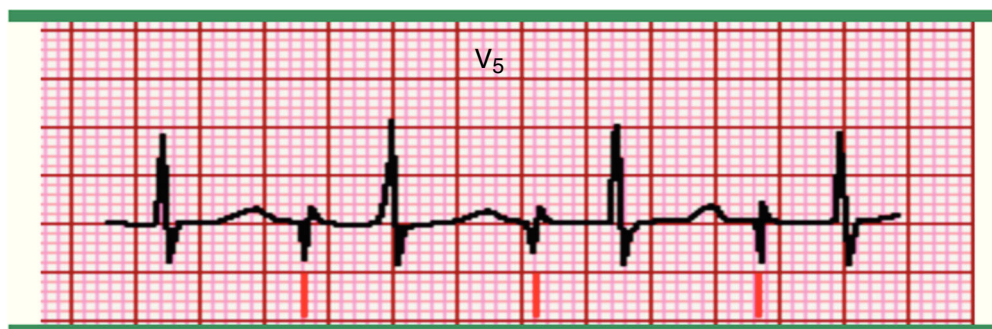
El modo de estimulación DDD es apropiado para los pacientes con bloqueo AV que tienen la función normal del nodo sinusal. La estimulación DDD también es considerada por algunos como el modo de elección en la hipersensibilidad del seno carotídeo con cardioinhibición sintomática. Sin embargo, la mayoría de los pacientes deben recibir un marcapasos capaz de estimulación DDDR, incluso si la tasa de respuesta no se ha programado inicialmente en «on»<sup>10,11</sup>.

El paciente ideal para estimulación DDDR es aquel con ritmo sinusal y disfunción del nodo AV en los que la estimulación DDDR sería la de restaurar la tasa de respuesta y velocidad de sincronía AV. También es apropiado para pacientes con disfunción del nódulo sinusal y con conducción AV normal<sup>11</sup>.

En la estimulación DDI o DDIR, hay tanto detección y estimulación auricular como ventricular; sin embargo, el marcapasos no realiza un seguimiento de la actividad auricular intrínseca. Cuando hay una frecuencia auricular nativa detectada, el marcapasos inhibe tanto el estímulo auricular y ventricular, permitiendo así la conducción nativa al ventrículo. Si se desarrolla un bloqueo AV, la estimulación ventricular se producirá a una velocidad programada, pero no será sincronizada con la aurícula<sup>11</sup>.

En el modo DDI, si la frecuencia sinusal es inferior a la velocidad programada, el marcapasos estimulará la aurícula





**Figura 3 – Marcapasos auricular. Registro electrocardiográfico, en derivación V5 donde se observa una única espiga (marcado por las líneas inferiores) seguido a una onda P, con intervalo PR normal y complejo QRS normal. Fuente: Prutkin et al.<sup>20</sup>.**

y el ventrículo en forma secuencial. Los modos VDD y DVI son raras veces utilizados.

El término «estimulación fisiológica» se ha utilizado para describir los sistemas de estimulación que más se acercan al comportamiento cardíaco normal. Se refiere por lo regular a los sistemas que mantienen la sincronía AV (por ejemplo, sistemas, AAI o DDD). Dentro de las ventajas se encuentran una reducción de la incidencia de fibrilación auricular de eventos tromboembólicos, mejoría del estado hemodinámico y evita la presentación del síndrome de marcapasos<sup>12-14</sup>.

El síndrome de marcapasos es un fenómeno asociado con la pérdida de sincronía AV y se observa con mayor frecuencia en los marcapasos unicámara VVI, con cifras que oscilan entre 7 y 83%<sup>15-18</sup>. Se define como alteraciones hemodinámicas asociadas ante la presencia de un sistema de estimulación que funciona de manera normal, lo que resulta en la limitación de la capacidad del paciente para alcanzar el estado funcional óptimo. El desarrollo del síndrome de marcapasos con estimulación VVI puede requerir la actualización a un sistema de doble cámara en algunos pacientes<sup>17</sup>.

Los síntomas más comunes incluyen malestar general, fatiga, disnea, ortopnea, tos, mareos, dolor torácico atípico y una sensación de llenura. Con menor frecuencia puede resultar en presíncope o síncope. El examen físico puede revelar hipotensión, estertores, aumento de la presión venosa yugular con ondas A, edema periférico y los murmullos de tricúspide y/o regurgitación mitral<sup>19</sup>.

La estimulación auricular y ventricular puede verse en el electrocardiograma (ECG) como un pico de estimulación (espigas), seguido de una onda p o un complejo QRS, respectivamente. El ECG tiene la capacidad de mostrar la función normal y anormal del marcapasos.

## Hallazgos electrocardiográficos en pacientes con marcapasos

### Estimulación auricular

La estimulación auricular aparece en el ECG como un solo estímulo del marcapasos seguido por una onda P (fig. 3). La morfología de la onda P depende de la ubicación del cable auricular; puede ser normal, diminuta, bifásica o negativa. El

intervalo PR y la configuración del complejo QRS son similares a los observados en ritmo sinusal<sup>20</sup>.

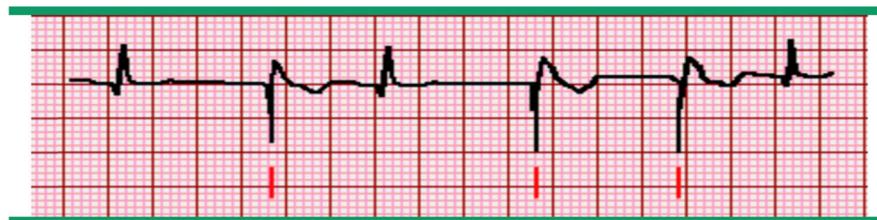
Puede existir captura del 100% si el ritmo se estimula en su totalidad, sin embargo puede haber una captura intermitente cuando el marcapasos auricular se encuentra en un modo de demanda y se activa solo cuando la frecuencia auricular intrínseca cae por debajo de un nivel preestablecido. En estos casos, el ritmo se verá después de una pausa que es igual a este ritmo cardíaco inferior predeterminado. Por ejemplo, si el marcapasos se ha fijado en 60 latidos/min, el marcapasos solo manda un impulso si la frecuencia cae por debajo de este valor o si hay una pausa de un segundo (60 latidos/min ÷ 60 seg/min).

### Estimulación ventricular

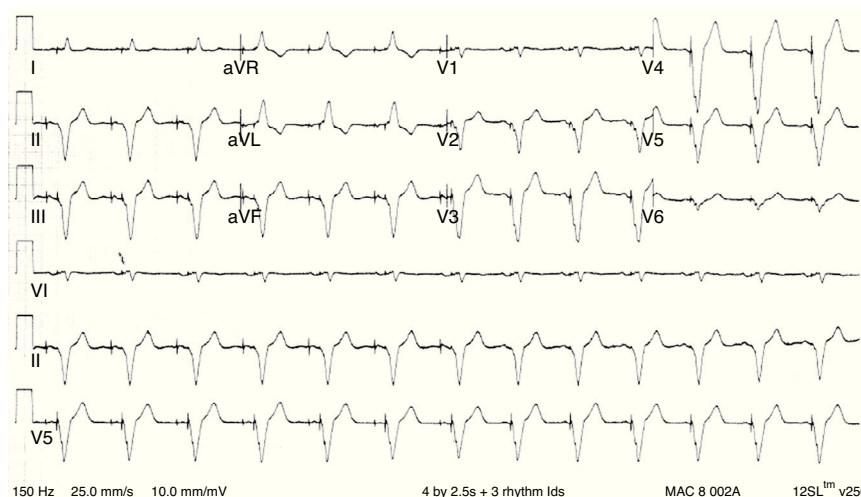
La estimulación ventricular a demanda aparece en el ECG como una espiga de marcapasos seguido de un complejo QRS amplio, atípico y se asemeja a un ritmo ventricular (fig. 4). El cable del marcapasos se ubica por lo general en el ápice del ventrículo derecho; por lo tanto, el ritmo del complejo QRS tiene una configuración de bloqueo de rama izquierda (BRI) donde la activación del ventrículo derecho se produce antes de la activación del ventrículo izquierdo y es negativa en las derivaciones inferiores (fig. 5)<sup>20,21</sup>.

A veces, puede ser colocado más arriba en el tracto de salida del ventrículo derecho, con persistencia del patrón de BRI; las derivaciones inferiores pueden tener eje variable. Puede o no puede haber actividad auricular, dependiendo de la naturaleza subyacente del ritmo del paciente, la frecuencia auricular y la aparición de la conducción ventriculoatrial a través del nodo AV. Si la actividad auricular intrínseca está presente con un único marcapasos ventricular unicameral, se produce a una velocidad que difiere de la frecuencia ventricular, ya que se disocia del complejo QRS. Con frecuencia, la estimulación ventricular a demanda se utiliza en asociación con la fibrilación auricular.

Es posible que exista estimulación episódica en pacientes que tienen un marcapasos ventricular a demanda. El marcapasos se activa y proporciona un estímulo solo cuando la frecuencia ventricular intrínseca cae por debajo de un límite inferior predeterminado; la actividad de marcapasos se suprime cuando la frecuencia cardíaca intrínseca es más rápida (inhibición ventricular). El intervalo de escape (el tiempo entre el



**Figura 4 – Marcapasos ventricular. Registro electrocardiográfico donde se observa una única espiga de estimulación (marcado por las líneas inferiores) seguido por un complejo QRS ancho y atípico que asemeja a un latido ventricular. Se presentan algunos complejos QRS normales que suprimen la función del marcapasos cuando aparecen más rápido que la tasa configurada. Fuente: Prutkin et al.<sup>20</sup>.**



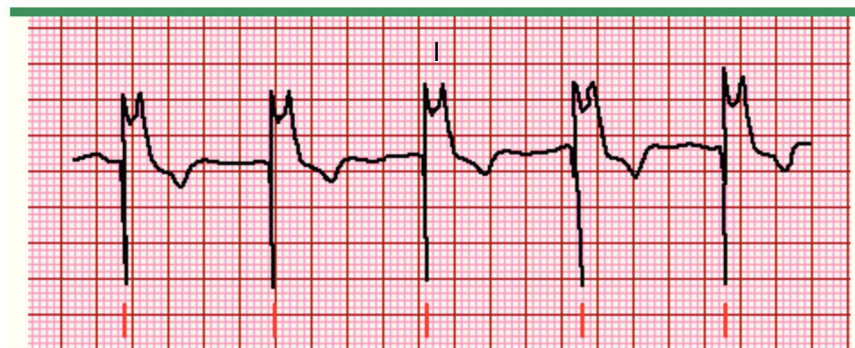**Figura 5 – Electrocardiograma normal de estimulación ventricular. El trazado muestra los complejos QRS ensanchados típicos de ritmo ventricular. Se observa la similitud con un patrón de bloqueo de rama izquierda con eje izquierdo, así como discordancia en la onda T/QRS. Modificada de Cardall et al.<sup>21</sup>.**

último latido intrínseco y el ritmo del marcapasos) es equivalente a la velocidad que se establece al activar el marcapasos<sup>20</sup>.

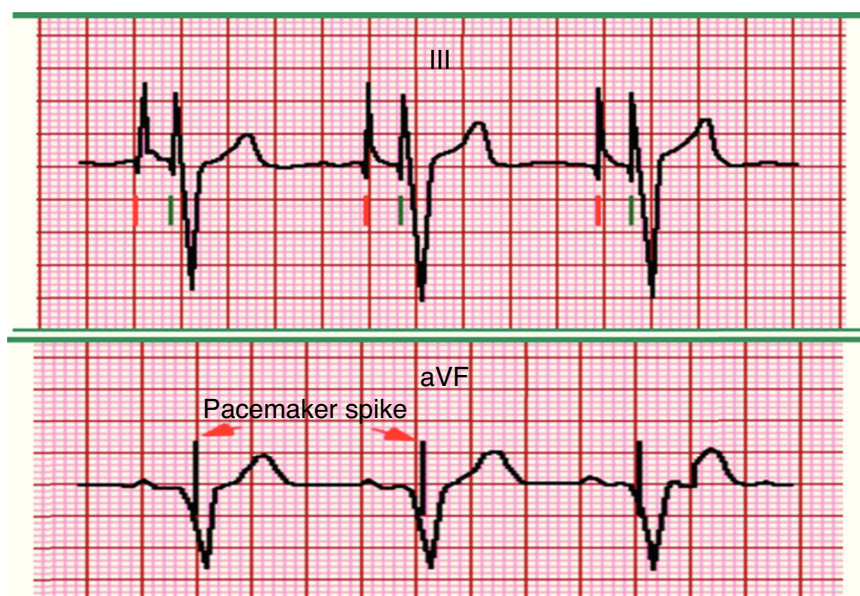
Similar a la estimulación auricular, si el marcapasos se ha fijado en 60 latidos/min, este solo estimula el ventrículo si la frecuencia cae por debajo de 60 latidos/min o hay una pausa de un segundo ( $60 \text{ latidos/min} \div 60 \text{ seg/min}$ ). Si la velocidad

nativa es lenta, habrá 100% de estimulación ventricular (fig. 6)<sup>20</sup>.

El ECG puede tener evidencia de la fusión o pseudofusión del latido si el tipo de marcapasos y la frecuencia cardíaca intrínseca son casi idénticos, y el ritmo intrínseco y el ritmo del complejo QRS ocurren simultáneamente. Los latidos de



**Figura 6 – Marcapasos ventricular con estimulación del 100%. Registro electrocardiográfico donde se observa cada complejo QRS precedido por un estímulo (marcado por las líneas inferiores). El complejo QRS es anormal, ancho, atípico, asemeja un latido ventricular. Los complejos QRS usualmente presentan una configuración de bloqueo de rama izquierda ya que es más común que el electrodo ventricular se encuentre en el ventrículo derecho. Fuente: Prutkin et al.<sup>20</sup>.**



**Figura 7 – Estimulación auricular de doble cámara. A) Registro electrocardiográfico, en derivación DIII donde se observan dos espigas del marcapasos en cada complejo; se observa una espiga auricular (marcado por línea roja) y una onda P asociada, seguida por una espiga ventricular (marcado por líneas verdes) y un complejo QRS estimulado. La morfología de la onda P es variable, dependiendo de la ubicación del electrodo dentro de la aurícula derecha. B) Se observa una onda P normal o intrínseca, que después de intervalo PR establecido, es continuado por una espiga y un QRS estimulado que cuenta con una morfología bizarra que asemeja un bloqueo de rama izquierda o un complejo ventricular. Fuente: Prutkin et al.<sup>20</sup>. El color de esta figura solo puede apreciarse en la versión electrónica del artículo**

fusión muestran una morfología QRS que es una mezcla del complejo nativo y QRS estimulados. La pseudofusión muestra un QRS nativo con una espiga de estimulación justo después del comienzo del complejo QRS, dando la apariencia de la estimulación, pero ya que la espiga de estimulación es después de que el ventrículo ha comenzado a despolarizar, el estímulo se entrega durante el período refractario y no captura el corazón.

#### Estimulación secuencial auriculoventricular o bicameral

La estimulación secuencial AV aparece en el electrocardiograma como espigas del marcapasos antes de la onda P y complejo QRS (fig. 7A). Si la frecuencia auricular nativa es más rápida que la frecuencia inferior del marcapasos, no habrá ninguna espiga de estimulación antes de la onda P, ya que la onda P se origina a partir del nodo del seno auricular (o en otro lugar auricular). Dependiendo de la programación del dispositivo y la conducción AV, o bien hay un ritmo o un QRS nativo. El ritmo del QRS tiene una extraña morfología que asemeja a un BRI o un complejo ventricular (fig. 7B). Si hay un QRS nativo, la morfología es normal y estrecha, pero puede ser amplia si hay un bloqueo de rama subyacente.

La morfología de la onda P depende de la ubicación del electrodo dentro de la aurícula derecha; puede ser vertical, bifásica o negativa y la amplitud puede ser normal, aumentada, o disminuida. El intervalo AV se determina por el marcapasos y representa el retardo entre los estímulos auriculares y ventriculares; el marcapasos está funcionando en esencia como el nodo AV. La segunda espiga ventricular es seguida por un complejo QRS atípico y por lo general tiene una morfología

de BRI ya que el electrodo ventricular está típicamente en el ventrículo derecho. Esto produce una onda R alta y ancha en las derivaciones I, V5, V6 y un complejo QS profundo en la derivación V1.

Con la estimulación biventricular, también conocida como terapia de resincronización cardíaca, se encuentran electrodos de estimulación en la aurícula derecha, ventrículo derecho y el seno coronario, lo que resulta en la estimulación del ventrículo izquierdo (fig. 8).

Algunas veces, el seno coronario se sustituye por un electrodo ventricular izquierdo epicárdico o endocárdico. La estimulación ventricular se produce tanto desde el ventrículo derecho como del seno coronario/ventricular izquierdo. El tiempo entre los conductores puede ser cambiado de manera que uno de los conductores establece el paso previo al otro o pueden ser estimulados al mismo tiempo. Dependiendo del tiempo de estimulación entre los dos, el eje eléctrico y la morfología pueden cambiar en forma significativa.

Suponiendo que la estimulación ventricular izquierda se produce simultáneamente o antes de la estimulación ventricular derecha, la activación del ventrículo izquierdo precede a la activación del ventrículo derecho. Por lo tanto, la dirección de impulso inicial es de izquierda a derecha. La derivación electrocardiográfica más importante que demuestra esta dirección del impulso es la derivación DI, que es una derivación bipolar donde se ve en el impulso a medida que conduce desde la derecha hacia la izquierda. La activación inicial del ventrículo izquierdo genera un impulso que se dirige de izquierda a derecha, produciendo una forma de onda negativa (onda Q) en I. Por lo tanto, con el electrodo de estimulación



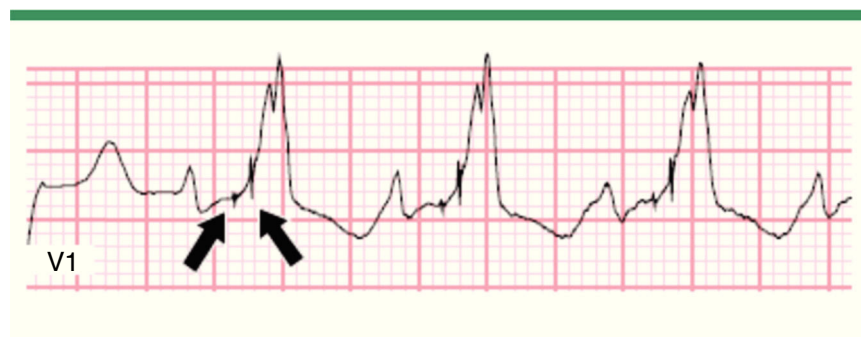


Figura 8 – Electrocardiograma con estimulación biventricular. Modificada de Prutkin et al.<sup>20</sup>.

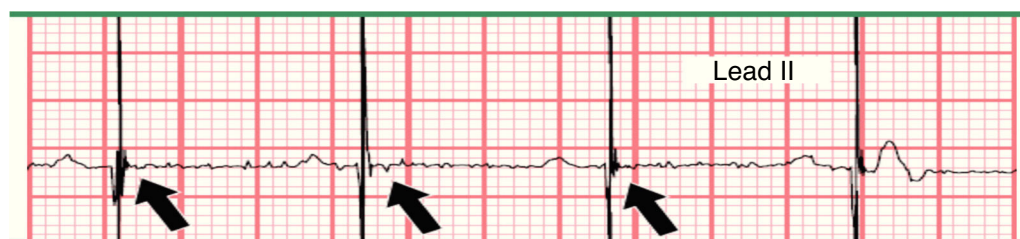


Figura 9 – Falla en la captura del marcapasos. Modificada de Prutkin et al.<sup>20</sup>.

biventricular, hay una onda Q inicial o un complejo QS. Además, V5-V6 también demuestran con frecuencia un complejo QS. Sin embargo, esto no es definitivo para la estimulación biventricular, como un BRI puede estar asociado con un complejo QS en estos electrodos. La estimulación biventricular también producirá una onda R alta en V1, ya que los impulsos se dirigen hacia este cable. Sin embargo, esta morfología del complejo QRS puede ser vista con un electrodo de estimulación ventricular derecho situado en el tabique interventricular.

Por lo tanto, mientras que un complejo QS en las derivaciones V5-V6 y una onda R alta en V1 son muy sugestivos de un marcapasos biventricular, una onda Q inicial o un complejo QS en la derivación I es definitivo para la estimulación biventricular o izquierda. Además, si hay una diferencia significativa

entre la derecha y los impulsos de estimulación ventricular izquierda, se pueden apreciar dos espigas de estimulación ventricular, la segunda ocurre después del inicio de los QRS. Esto puede ser confundido con un mal funcionamiento del marcapasos.

#### Mal funcionamiento del marcapasos

Los marcapasos pueden funcionar mal, ya sea por falla de la captura o en la detección. La pérdida de captura o captura inconsistente (aurícula o ventrículo) se puede diagnosticar a partir del ECG cuando hay espigas del marcapasos que no continúan de inmediato ya sea por una onda P o complejo QRS (fig. 9). La no captura puede ser intermitente, de modo que se

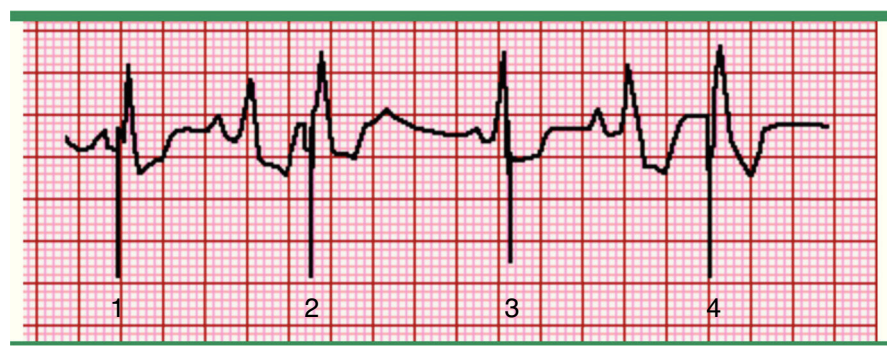
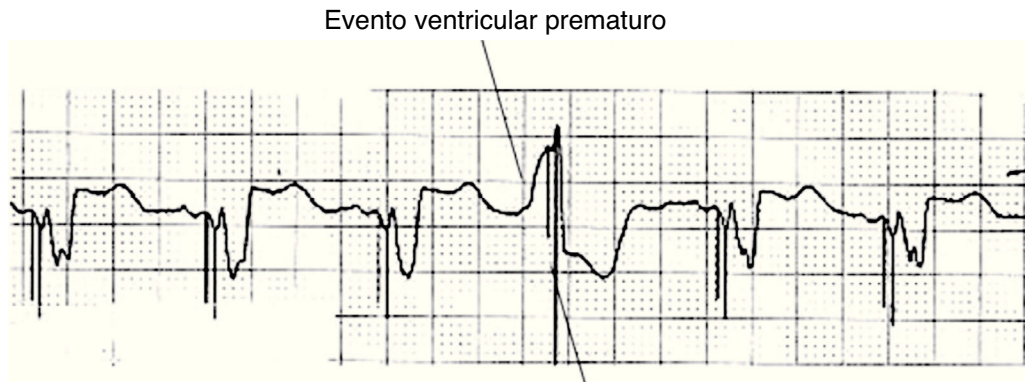


Figura 10 – Malfuncionamiento del marcapasos, falla en la detección. El segundo y cuarto complejos QRS estimulados se producen antes de lo esperado de acuerdo con el límite inferior de la frecuencia del marcapasos. El marcapasos ha fallado en detectar los complejos nativos anteriores y por lo tanto no está inhibido por ellos. De este modo, el marcapasos se disparará y estimulará las aurículas o ventrículos a su propio ritmo predeterminado, independientemente del ritmo intrínseco. El intervalo entre los complejos nativos y de ritmo es variable, mientras que los intervalos de los picos de estimulación son constantes. Fuente: Prutkin et al.<sup>20</sup>.





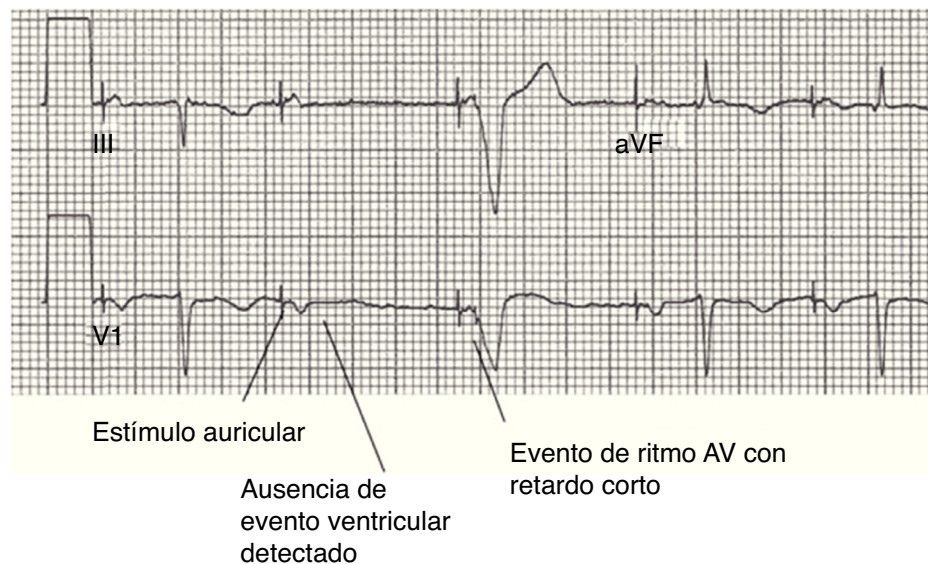
**Figura 11 – La respuesta sentido ventricular. Ejemplo de la función de respuesta de detección ventricular. Estos aparecen con frecuencia como artefactos de estímulo tardíos dentro de ectopias ventriculares y representan el intento de dispositivos de «resincronizar» el evento ventricular. Modificada de Lloyd et al.<sup>22</sup>.**

ven solo estímulos no capturados del marcapasos, o permanente donde no hay complejos nativos que sigan las espigas de estimulación. En estos últimos casos, si la actividad cardíaca intrínseca está presente, los estímulos del marcapasos están dissociados de las ondas P nativas o complejos QRS. La pérdida de la captura puede ser debida a mala posición, inflamación o fibrosis en la interfaz de electrodo/tejido, baja salida del marcapasos, insuficiencia del marcapasos o agotamiento de la batería<sup>20</sup>.

Los marcapasos pueden fallar en la detección (detección insuficiente) de la actividad cardíaca nativa (fig. 10) cuando no ve la señal eléctrica en la cámara nativa de interés, por lo que realizará un estímulo a la tasa más baja para la aurícula o después del retraso auriculoventricular programado en el ventrículo. Por lo tanto, habrá una espiga de estimulación

en medio de o después del comienzo de la onda P nativa o QRS, o que no tienen relación con la actividad cardíaca subyacente. Dependiendo de la refractariedad del tejido, esta espiga puede o no puede captar. El intervalo entre los complejos nativos y de ritmo es variable. Se debe tener en cuenta que cuando los marcapasos se convirtieron en los modos asíncronos (por ejemplo, AOO, VOO DOO), son programados para no detectar señal cardíaca intrínseca y tendrá la apariencia de infradetección.

Puede parecer que hay un fallo para detectar un latido auricular o ventricular prematuro en algunos casos que no son en realidad representativos de mal funcionamiento del marcapasos. Dependen en cambio, del tiempo de los latidos prematuros que no pueden ser detectados por el marcapasos si la señal está dentro de un período refractario. La respuesta



**Figura 12 – Algoritmo de estimulación ventricular administrado (*managed ventricular pacing mode*). Rasgos característicos de la modalidad estimulación ventricular administrado. Un evento auricular es seguido por la ausencia de un evento ventricular detectado. El evento auricular posterior es seguido por un evento estimulado ventricular con un retraso AV característicamente corto de 80 ms. Si alguno de los dos eventos auriculares posteriores estimulado había sido no conducido, el dispositivo habría vuelto al modo DDD durante 1 minuto. Modificada de Lloyd et al.<sup>22</sup>.**

de detección ventricular (VSR) está destinada a proporcionar la terapia de resincronización cardíaca cuando se produce la detección ventricular. Esta característica proporciona estimulación ventricular 1,25 ms después de un evento ventricular detectado hasta un límite superior programado que suele ser igual a la tasa máxima de seguimiento. Dado que la espiga «resincronizadora» del marcapasos puede ocurrir también después de la aparición de la superficie del complejo QRS, esta función ha sido con frecuencia confundida con infradetección ventricular (fig. 11)<sup>22</sup>.

La sobredetección se puede producir cuando el dispositivo ve una señal que no se origina desde el interior de la cámara de interés, esto puede deberse a interferencia electromagnética, como por ejemplo de electrocauterio u otro elemento eléctrico, miopotenciales diafragmáticas o del músculo pectoral si se encuentra en un modo unipolar o fractura de electrodo. En la sobredetección, el dispositivo inhibe la estimulación. Por lo tanto, no se observan espigas en el ECG en el momento esperado y si no hay actividad cardíaca intrínseca se puede presentar asistolia. Varios algoritmos diseñados para disminuir la respuesta ventricular han demostrado dificultad en la interpretación como es el caso de estimulación ventricular administrada (*managed ventricular pacing mode MVPTM*, Medtronic Corporation, Minneapolis, MN, EE. UU.). Este algoritmo es un modo de estimulación auricular, que opera de manera efectiva en el modo AAI/R con respaldo ventricular cuando sea necesario. Esta característica permitirá a los eventos auriculares no conducidos de manera intermitente que sean seguidos por un comportamiento aparente de DDD/R y se pueden confundir con sobredetección ventricular (fig. 12).

## Conclusiones

Los marcapasos son dispositivos electrónicos que estimulan el corazón con impulsos eléctricos para mantener o restablecer el ritmo cardíaco normal. Se han desarrollado una variedad de dispositivos y modos de estimulación para restaurar o mantener un ritmo cardíaco regular de diferentes maneras. Todos los marcapasos actuales detectan la actividad intrínseca y estimulan el corazón solo cuando la frecuencia cardíaca intrínseca cae por debajo de la frecuencia de estimulación programada. En esencia también incorporan una tasa de capacidad de respuesta que depende de un «sensor» incorporado en el marcapasos capaz de detectar la actividad y puede alterar el ritmo cardíaco basado en la necesidad fisiológica percibida.

Con el creciente número de pacientes con implantación de marcapasos, el personal médico debe contar con la capacidad de reconocer las características electrocardiográficas de las funciones disponibles. El número y funciones específicos de los marcapasos disponibles varían de acuerdo con el dispositivo, lo que puede llevar a confusión significativa en el ámbito clínico. Mientras que algunas de las características representan avances importantes en la seguridad y el rendimiento de los dispositivos implantables, otros no están tan bien validados en términos del verdadero beneficio del paciente.

La función del marcapasos se inhibe si la actividad cardíaca nativa es más rápida que los intervalos programados, con lo que la onda P y el complejo QRS se asemejan a los patrones normales en el registro electrocardiográfico. Si hay

actividad cardíaca lenta, se observa en el trazado una espiga de estimulación seguida de un complejo de la onda P o QRS. La morfología de una onda P de ritmo puede parecerse o ser distinta de la onda P nativa. La morfología de un QRS estimulado tiene una configuración de bloqueo de rama izquierda y suele ser negativa en las derivaciones inferiores. El complejo QRS con la estimulación biventricular a menudo tendrá una onda R alta en V1 y una onda Q inicial o complejo QS en la derivación I.

Ciertos tipos de cirugía y procedimientos pueden interferir con el adecuado funcionamiento de los marcapasos. Entre los más importantes se encuentra el uso de electrocauterio, el cual puede inhibir la función de marcapasos. En algunos casos, un imán es todo lo que se requiere en el dispositivo para asegurarse de que no hay ningún problema durante el procedimiento. Otros procedimientos que afectan son resonancia nuclear magnética, estimuladores eléctricos del nervio/músculo (TENS), diatermia, litotricia extracorpórea por ondas de choque, radiación terapéutica para el cáncer o tumores. Los principales defectos en la función de los marcapasos consisten en pérdida de la captura, falla en la detección (infradetección) o sobredetección. La pérdida de la captura de marcapasos se observa en el electrocardiograma como una espiga de estimulación sin onda P o complejo QRS, cuando el miocardio es fisiológicamente capaz de ser despolarizado. La infradetección ocurre cuando el marcapasos no ve la actividad cardíaca nativa y estimula de manera inapropiada en medio de, o después de un complejo QRS o de la onda P, o no tiene relación con la señal cardíaca nativa. La sobredetección se produce cuando el marcapasos inhibe la estimulación, por lo que no se observan espigas de estimulación en los tiempos previstos.

## Conflicto de intereses

Los autores declaran no tener ningún conflicto de intereses.

## BIBLIOGRAFÍA

1. Reynolds J. Historia de los marcapasos en Colombia. RCC. 1985;1:1014.
2. Ostabal A, Fragero B, García C. Los marcapasos cardíacos. Med Integr. 2003;41:151-61.
3. Ochagavía A, Baigorri F. Selección del modo de estimulación del marcapasos. Med Intensiva. 2006;30:8-22.
4. Bernstein AD, Parsonnet V. Survey of cardiac pacing in the United States in 1989. Am J Cardiol. 1992;69:331-8.
5. Samartín RC, de Carranza MJS-T, Mateas FR, del Ojo González JL, Andrés MLF. Registro español de marcapasos VIII Informe Oficial de la Sección de Estimulación Cardíaca de la Sociedad Española de Cardiología (2010). Rev Esp Cardiol. 2011;64:1154-67.
6. Orjuela A, Vanegas DI, Montenegro J. Experiencia en implante de dispositivos de estimulación cardíaca. RCCC. 2006;12:438-42.
7. Morgan JM. Basics of cardiac pacing: selection and mode choice. Heart. 2006;92:850-4.
8. Hayes D, Link M, Downey B. Permanent cardiac pacing: Overview of devices and indications [Internet]. 2015;

- [consultado 14 Oct 2016]. Disponible en: <http://www.uptodate.com>.
9. Bernstein AD, Camm A, Fletcher RD, Gold RD, Rickards AF, Smyth NP, et al. The NASPE\*/BPEG\*\* Generic Pacemaker Code for Antibradyarrhythmia and Adaptive Rate Pacing and Antitachyarrhythmia Devices. *Pacing Clin Electrophysiol*. 1987;10:794-9.
  10. Hosoda J, Ishikawa T, Sumita S, Matsushita K, Matsumoto K, Kimura Y, et al. Development of atrioventricular block and diagnostic value of stored electrograms in patients with sick sinus syndrome and implanted pacemaker. *Circ J*. 2015;79:1263-8.
  11. Hayes D, Link M, Downey B. Modes of cardiac pacing: Nomenclature and selection [Internet]. 2016; [consultado 15 Oct 2016]. Disponible en: <http://www.uptodate.com>.
  12. Sugihara C, Veasey R, Freemantle N, Podd S, Furniss S, Sulke N. The development of AF over time in patients with permanent pacemakers: objective assessment with pacemaker diagnostics demonstrates distinct patterns of AF. *Europace*. 2015;17:864-70.
  13. Dretzke J, Toff WD, Lip GYH, Raftery J, Fry Smith A, Taylor RS. Dual chamber versus single chamber ventricular pacemakers for sick sinus syndrome and atrioventricular block. *Cochrane Database Syst Rev*. 2004. CD003710.
  14. Shurrab M, Elitzur Y, Healey JS, Gula L, Kaoutskaia A, Israel C, et al. VDD vs DDD pacemakers: a meta-analysis. *Can J Cardiol*. 2014;30:1385-91.
  15. Andersen HR, Thuesen L, Bagger JP, Vesterlund T, Thomsen PEB. Prospective randomised trial of atrial versus ventricular pacing in sick-sinus syndrome. *The Lancet*. 1994;344:1523-8.
  16. Connolly SJ, Kerr CR, Gent M, Roberts RS, Yusuf S, Gillis AM, et al. Effects of physiologic pacing versus ventricular pacing on the risk of stroke and death due to cardiovascular causes. *N Engl J Med*. 2000;342:1385-91.
  17. Lamas GA, Lee KL, Sweeney MO, Silverman R, Leon A, Yee R, et al. Ventricular pacing or dual-chamber pacing for sinus-node dysfunction. *N Eng J Med*. 2002;346:1854-62.
  18. Lamas GA, Orav EJ, Stambler BS, Ellenbogen KA, Sgarbossa EB, Huang SKS, et al. Quality of life and clinical outcomes in elderly patients treated with ventricular pacing as compared with dual-chamber pacing. *N Eng J Med*. 1998;338:1097-104.
  19. Rodríguez J, Lopez-Guasch C, Coma R, Ruiz E, Alonso M. Síndrome del marcapasos por fracaso incorregible de la estimulación bicameral. *Hallazgos de electrocardiografía en pacientse con marcapasos. Cuadernos Técnicos de Estimulación Cardíaca*. 2005;11:29-35.
  20. Prutkin JM, Goldberger A, Saperia GM. ECG tutorial: Pacemakers [Internet]. 2016; [consultado 15 de Oct 2016]. Disponible en: <http://www.uptodate.com>.
  21. Cardall TY, Chan TC, Brady WJ, Perry JC, Vilke GM, Rosen P. Permanent cardiac pacemakers: issues relevant to the emergency physician, part I. *J Emerg Med*. 1999;17:479-89.
  22. Lloyd MS, El Chami MF, Langberg JJ. Pacing features that mimic malfunction: a review of current programmable and automated device functions that cause confusion in the clinical setting. *J Cardiovasc Electrophysiol*. 2009;20:453-60.