

ENFERMEDAD DE HANSEN

Marcela González Díaz, MD*

Historia clínica

Paciente de 40 años, procedente de zona rural quien presenta desde hace varios años deformidades articulares en manos y pies. En el momento con úlcera de 3 cm en la planta del pie derecho. El estudio radiográfico se ilustra en las figuras 1, 2 y 3.

Diagnóstico

La enfermedad de Hansen es una entidad granulomatosa ocasionada por el bacilo de Hansen, endémica en países tropicales. Su espectro clínico es variable con lesiones cutáneas hipoestésicas, mononeuritis múltiple, anestesia en guante o calcetín y fascies leonina.




Figura 1. Radiografía antero-posterior de pie en la que se observan deformidades en flexión de las articulaciones metatarso-falángicas y periostitis simétrica de los metatarsianos.

Dentro de los hallazgos radiográficos se encuentran: edema de tejidos blandos, disminución del espacio articular, resorción ósea, calcificaciones de los nervios, periostitis simétrica, destrucción trabecular con imágenes quísticas y osteomielitis.

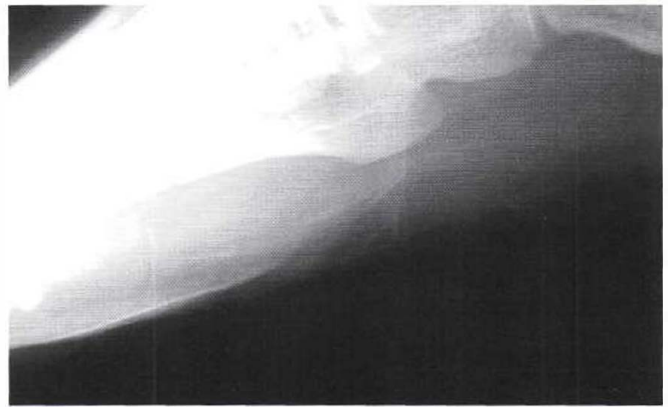

Figura 2. Proyección oblicua de pie que evidencia calcificación nerviosa proyectada sobre la base del quinto metatarsiano.

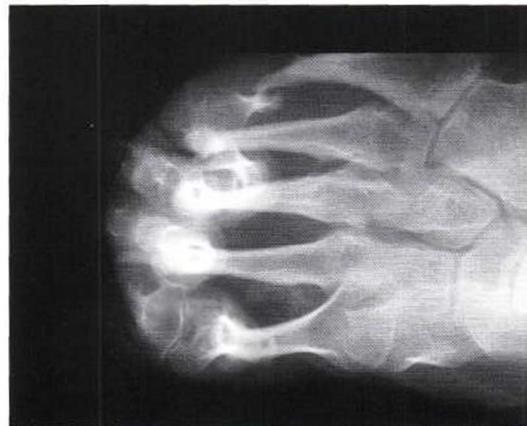

Figura 3. Radiografía antero-posterior del pie en la que se observa resorción ósea de los metatarsianos con patrón en "barra de dulce".

* Residente III año. Departamento de Radiología e Imágenes Diagnósticas. Fundación Universitaria de Ciencias de la Salud. Hospital de San José. Bogotá D.C., Colombia.