




Repertorio de Medicina y Cirugía

www.elsevier.es/repertorio



Reporte de caso

Síndrome de Moebius: manifestaciones neurológicas, musculoesqueléticas y del lenguaje



Johana Andrea Botero Hernández^{a,*}, Andrea Paola Camargo Rojas^b
y Eugenia Teresa Espinosa García^c

^a Servicio de Pediatría, Universidad de La Sabana, Chía, Colombia

^b Servicio de Neurología, Fundación Universitaria de Ciencias de la Salud, Bogotá D. C., Colombia

^c Servicio de Neuropediatría, Instituto de Ortopedia Infantil Roosevelt, Bogotá D. C., Colombia

INFORMACIÓN DEL ARTÍCULO

Historia del artículo:

Recibido el 20 de mayo de 2017

Aceptado el 5 de junio de 2017

On-line el 1 de julio de 2017

Palabras clave:

Síndrome de Moebius

Parálisis abducens

Diplejía facial

Pie equino varo

Epilepsia

R E S U M E N

El síndrome de Moebius es una enfermedad congénita caracterizada por parálisis facial no progresiva y alteración de la abducción ocular de uno o ambos ojos por compromiso del VI par, pudiendo extenderse a otros pares oculomotores, así como al IX, X y XII. Se ha asociado con manifestaciones musculoesqueléticas y epilepsia. Presentamos el caso de un preescolar con antecedente de intento fallido de la madre de interrupción voluntaria del embarazo en el primer trimestre. Al nacimiento se evidencia diplejía facial, parálisis bilateral del VI par y pie equino varo. A los 17 días de vida presenta crisis tónico-clónicas y se diagnostica síndrome de Moebius y epilepsia de difícil control. Durante el seguimiento presenta retardo global del desarrollo, con predominio en el área del lenguaje y alteración de la deglución.

© 2017 Fundación Universitaria de Ciencias de la Salud-FUCS. Publicado por Elsevier España, S.L.U. Este es un artículo Open Access bajo la licencia CC BY-NC-ND (<http://creativecommons.org/licenses/by-nc-nd/4.0/>).

Moebius syndrome: Neurological, musculoskeletal and speech anomalies

A B S T R A C T

Moebius syndrome consists of congenital non-progressive facial nerve palsy and unilateral or bilateral paralysis of the sixth cranial nerve with inability to abduct the eye. The oculomotor cranial nerves, as well as, cranial nerves IX, X and XII, may also be affected. This syndrome has also been associated with anomalies of the musculoskeletal system and epilepsy. A case is presented in a preschool boy whose mother tried to voluntarily interrupt pregnancy in the first trimester but failed to abort. Facial diplegia, bilateral sixth cranial nerve palsy and bilateral equinovarus deformity of the feet were evidenced at birth. At 17 days of life he presented a tonic-clonic seizure and was diagnosed with Moebius syndrome

Keywords:

Moebius syndrome

Abducens palsy

Facial diplegia

Equinovarus deformity

Epilepsy

* Autor para correspondencia.

Correo electrónico: johanabotero@gmail.com (J.A. Botero Hernández).

<http://dx.doi.org/10.1016/j.reper.2017.06.001>

0121-7372/© 2017 Fundación Universitaria de Ciencias de la Salud-FUCS. Publicado por Elsevier España, S.L.U. Este es un artículo Open Access bajo la licencia CC BY-NC-ND (<http://creativecommons.org/licenses/by-nc-nd/4.0/>).

and difficult to treat epilepsy. Delayed overall development, predominantly swallowing and speech difficulties, were evidenced upon follow up.

© 2017 Fundación Universitaria de Ciencias de la Salud-FUCS. Published by Elsevier España, S.L.U. This is an open access article under the CC BY-NC-ND license (<http://creativecommons.org/licenses/by-nc-nd/4.0/>).

Introducción

El síndrome de Moebius es una patología congénita caracterizada por parálisis del VII par no progresiva y alteración de la abducción ocular de uno o ambos ojos por afectación del par abducens, asociado con dismorfismo orofacial, malformación de extremidades, alteraciones musculoesqueléticas, conductuales y cognitivas¹. Puede detectarse compromiso de otros pares craneanos, de la audición, y del neurodesarrollo que llevan a problemas sociales. Fue descrita por Alfred Graefe en 1880, se le dio el epónimo en 1888 por el neurólogo alemán Mobius².

La mayoría son esporádicos, con una incidencia de 1 en 150.000 nacidos vivos³; se ha reportado ocurrencia familiar en el 2% de los casos¹. La causa y patogénesis continúa siendo desconocida, se han propuesto 4 categorías basadas en los hallazgos fisiopatológicos que explican las manifestaciones físicas y hallazgos imaginológicos. El primero caracterizado por hipoplasia de los núcleos de los nervios craneanos resultado de mal desarrollo congénito; el segundo caracterizado por pérdida neuronal y degeneración secundaria a un defecto en el nervio periférico facial; el tercero con disminución de neuronas así como degeneración, necrosis focal, gliosis y calcificaciones en los núcleos del tronco encefálico por insuficiencia vascular o infección; y el último grupo con cambios miopáticos primarios y sin lesiones en los núcleos o pares craneanos⁴. De las causas etiológicas antes descritas los estudios sugieren factores ambientales y genéticos involucrados. Entre los primeros se encuentra la injuria probablemente originada por factores tóxicos durante la embriogénesis

temprana, incluyendo el uso de agentes teratogénicos como misoprostol en el primer trimestre del embarazo, alcohol, cocaína y talidomida, que llevan a disrupción vascular del cerebro en formación^{5,6}. Además los estudios citogenéticos han sugerido 2 locus implicados 1p22 y 13q12.2-q13⁶.

Los hallazgos imaginológicos confirman la hipoplasia o ausencia de los pares craneanos, en especial VI y VII, calcificaciones a nivel inferior del tronco cerebral o hipoplasia del cerebelo y el tronco cerebral⁷. La propuesta de este reporte es describir las características y evolución clínica de un paciente con síndrome de Moebius que se acompaña de otras alteraciones neurológicas que comprometen el desarrollo psicomotor, el lenguaje y el aspecto social, cursando además con epilepsia refractaria.

Caso clínico

Se trata de un preescolar masculino de 3 años de edad, producto del quinto embarazo no deseado, con intento de aborto durante el primer trimestre, parto espontáneo a las 40 semanas, sin complicaciones, adaptación neonatal espontánea. Al nacimiento se evidencia parálisis del VI par, hipertelorismo, endotropio bilateral de los párpados inferiores, diplejía facial con inexpressividad de la cara, pie equino varo, diagnosticándose síndrome de Moebius. A los 17 días de vida presenta crisis focales tónicas, con generalización secundaria y difícil control. Se inicia manejo farmacológico con ácido valproico. Durante el seguimiento presenta retardo global del neurodesarrollo, se desplaza agarrado de la pared por pie equino varo y aducto del pie derecho, sin apoyo total de la planta del pie que dificultan la

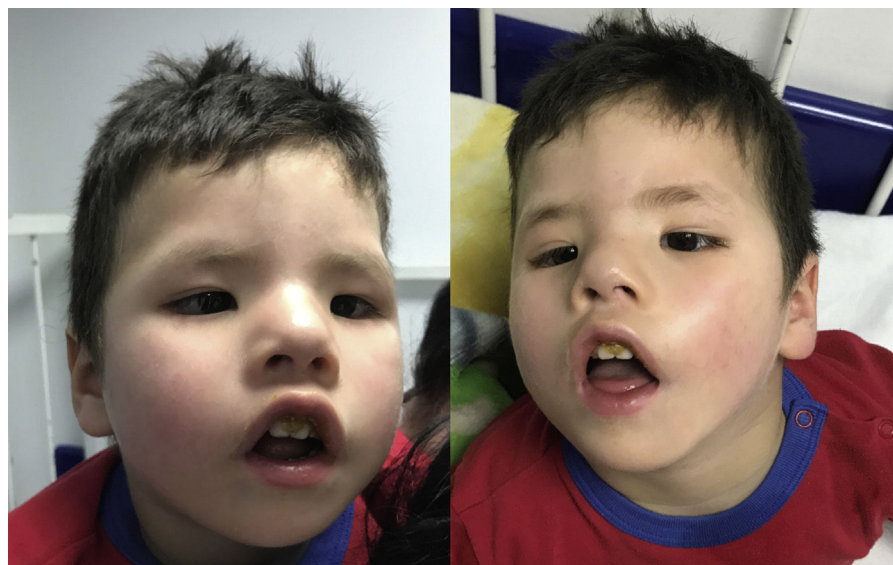

Figura 1 – Diplejía facial y parálisis bilateral del VI par.

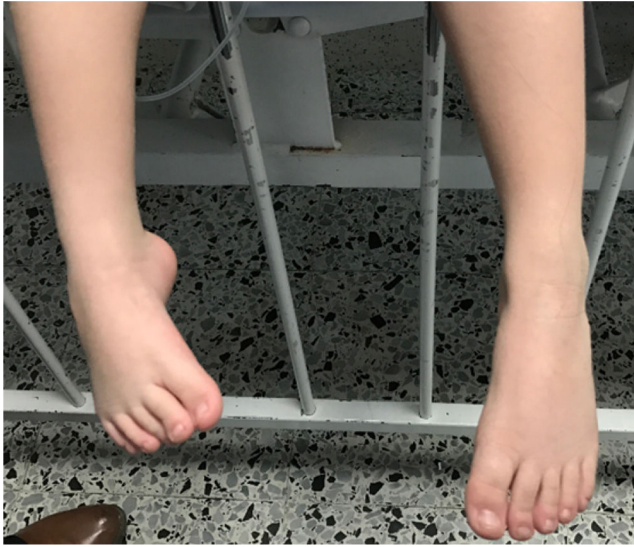

Figura 2 - Pie equino varo posterior a corrección quirúrgica.

marcha. Presenta retraso del lenguaje siendo inteligible, tampoco construye frases, aunque sigue instrucciones simples. Es dependiente para la alimentación, vestido y aseo personal. Cursa además con disfagia frecuente para sólidos y líquidos, y reflujo gastroesofágico.

Al examen neurológico se encuentra alerta, establece contacto visual con el examinador, lenguaje con sonido incomprensible, atiende algunas órdenes sencillas, sigue y agarra los objetos. Los pares craneales muestran isocoria reactiva, parálisis bilateral del VI, diplejía facial, úvula central, pie equino varo derecho sin apoyo total de la planta del pie, camina y salta con apoyo, fuerza muscular y sensibilidad conservada (figs. 1 y 2).

Se encuentra en seguimiento por el servicio de neuropaediatria con frecuentes hospitalizaciones por crisis epilépticas focales no provocados a pesar de adecuada adherencia al manejo anticonvulsivante. La semiología ictal está dada por desconexión con el medio, versión cefálica y ocular hacia la derecha, postura tónica de extremidades superiores de cerca de un minuto y medio de duración que se autorresuelve. Valorado por ortopedia deciden realizar corrección del pie equino varo congénito y luego fisioterapia inicia terapias integrales. Se le han realizado potenciales auditivos con umbrales auditivos electrofisiológicos para frecuencias agudas, resonancia cerebral y EEG de vigilia y sueño dentro de límites normales.

Discusión

El síndrome de Moebius es una entidad poco frecuente causada por una alteración en el rombencéfalo, con agenesia del abducens y del nervio facial, de etiología multifactorial. Se han descrito causas ambientales y mutaciones de novo. Un estudio reveló mutaciones en los genes PLXND1 y REV3L⁸, otros han descrito asociación con disrupción del sistema vascular, hipotensión en útero y otros mecanismos como hemorragia, trombosis o estenosis, involucrando venas del segundo arco faríngeo, arterias faciales y ausencia de formación de tripletes del sistema vertebrobasilar, afectando el

desarrollo de los núcleos craneales⁹; los anteriores hallazgos se han relacionado con el misoprostol, una prostaglandina sintética utilizada para interrupción de los embarazos. Se han encontrado reportes de síndrome de Moebius en hijos de madres que estuvieron expuestas a este fármaco durante el primer trimestre¹⁰. En nuestro paciente no se evidenciaron mutaciones de novo pero tiene el antecedente de interrupción fallida de embarazo durante el primer trimestre, hallazgos similares a los encontrados en la literatura¹¹.

El síndrome de Moebius clásico cursa con parálisis del nervio facial que puede ser uni- o bilateral, dando impresión de cara de máscara, con presencia de sialorrea¹¹ y compromiso del sexto par craneal, lo que da lugar a limitación para la abducción, parálisis de la mirada horizontal, incapacidad para los movimientos sacádicos y nistagmo optocinético. Tradicionalmente en el síndrome no hay parálisis de la mirada vertical, pero puede presentarse hasta en un 25% de los casos con compromiso del III par².

Se ha descrito el síndrome de Moebius asociado con otras anomalías entre las que encontramos compromiso de otros pares craneales como el hipogloso (30%), trigémino (8%), oculomotor común y glossofaríngeo en menor porcentaje. También puede presentar micrognatia, paladar hendido en U o úvula hendida, defectos cardíacos, urinarios, hipogenitalismo y trastornos del lenguaje¹¹.

Estos pacientes presentan con frecuencia patologías óseas, cuyas asociaciones más comunes son deformidad del pie en quino varo (42%), pie plano valgo (38%) y malformación digital de las extremidades superiores (37%). El 45% muestra compromiso de la columna vertebral¹².

En nuestro paciente se pueden evidenciar como hallazgos positivos el compromiso bilateral de los pares VI y VII, glossofaríngeo y como patología ortopédica asociada el pie equino varo. Así mismo presenta retraso global del desarrollo con compromiso importante del lenguaje. Estos hallazgos son similares a los reportes de la literatura científica^{13,14}.

En las primeras descripciones de esta patología no mencionan la asociación con epilepsia, sin embargo en un estudio realizado en México se encontró que el 25,6% de los niños con este síndrome presentaron alteraciones en las neuroimágenes y epilepsia sintomática, considerándola como una comorbilidad y no como secundaria a este¹⁵.

El paciente de esta presentación clínica cursa con crisis epilépticas focales desde los 17 días de nacido de difícil control, siendo un hallazgo poco frecuente pero no inusual, según lo reportado en estudios previos de asociación con epilepsia¹⁵.

Conclusiones

El síndrome de Moebius es una enfermedad congénita de etiología desconocida, pero asociada con el uso de medicamentos durante el periodo embrionario que afectan la perfusión cerebral o fármacos abortivos. Se ha encontrado presencia esporádica de epilepsia con el síndrome, aunque no hace parte de los criterios diagnósticos del mismo. Se ha evidenciado que debido al compromiso facial, tiene un importante impacto en el ámbito social. Dentro de su manejo se requiere un abordaje interdisciplinario incluyendo manejo ortopédico, neurológico, rehabilitación física, ocupacional, fonaudiología, abordaje psicológico e integración social.

Consideraciones éticas

El presente caso tuvo la aprobación de la acudiente del paciente para la publicación del caso clínico y fotos del menor. Se realizó consentimiento informado para la publicación de las imágenes fotográficas que incluyen rasgos faciales sin tapar los ojos.

Responsabilidades éticas

Protección de personas y animales. Los autores declaran que para esta investigación no se han realizado experimentos en seres humanos ni en animales.

Confidencialidad de los datos. Los autores declaran que han seguido los protocolos de su centro de trabajo sobre la publicación de datos de pacientes.

Derecho a la privacidad y consentimiento informado. Los autores han obtenido el consentimiento informado de los pacientes y/o sujetos referidos en el artículo. Este documento obra en poder del autor de correspondencia.

Autoría/colaboradores

Asesora metodológica: Eugenia Teresa Espinosa García. Coordinadora posgrado de Neuropediatría, Universidad Militar Nueva Granada. Profesora Universidad de La Sabana. Neuropediatra del Instituto de Ortopedia Infantil Roosevelt. Hospital Militar Central, Bogotá D. C., Colombia.

Conflicto de intereses

Los autores declaran no tener ningún conflicto de intereses.

BIBLIOGRAFÍA

- Picciolini O, Porro M, Cattaneo E, Castelletti S, Masera G, Mosca F, et al. Moebius syndrome: clinical features, diagnosis, management and early intervention. *Ital J Pediatr.* 2016;42:56.
- MacKinnon S, Oystreck DT, Andrews C, Chan WM, Hunter DG, Engle EC. Diagnostic distinctions and genetic analysis of patients diagnosed with moebius syndrome. *Ophthalmology.* 2014;121:1461-8.
- Puvabanditsin S, Garrow E, Augustin G, Titapiwatanakul R, Kuniyoshi KM. Poland-Möbius syndrome and cocaine abuse: a relook at vascular etiology. *Pediatr Neurol.* 2005;32:285-7.
- Towfighi J, Marks K, Palmer E, Vannucci R. Möbius syndrome. Neuropathologic observations. *Acta Neuropathol.* 1979;48:11-7.
- Bianchi B, Copelli C, Ferrari S, Ferri A, Sesenna E. Facial animation in patients with Moebius and Moebius-like syndromes. *Int J Oral Maxillofac Surg.* 2010;39:1066-73.
- Uzumcu A, Karaman B, Toksoy G, Uyguner ZO, Candan S, Eris H, et al. Molecular genetic screening of MBS1 locus on chromosome 13 for microdeletions and exclusion of FGF9, GSH1 and CDX2 as causative genes in patients with Moebius syndrome. *Eur J Med Genet.* 2009;52:315-20.
- Wu SQ, Man FY, Jiao YH, Xian JF, Wang YD, Wang ZC. Magnetic resonance imaging findings in sporadic Möbius syndrome. *Chin Med J (Engl).* 2013;126:2304-7.
- Tomas-Roca L, Tsaalbi-Shtylik A, Jansen JG, Singh MK, Epstein JA, Altunoglu U, et al. De novo mutations in PLXND1 and REV3L cause Möbius syndrome. *Nat Commun.* 2015;6:7199.
- Guedes ZC. Möbius syndrome: misoprostol use and speech and language characteristics. *Int Arch Otorhinolaryngol.* 2014;18:239-43.
- Blanchard K, Winikoff B, Ellertson C. Use of misoprostol during pregnancy and Möbius' syndrome in infants. *N Engl J Med.* 1998;339:1553-4.
- Quantin L. Manifestaciones otorrinolaringológicas del síndrome de Moebius. *Revista FASO.* 2013;3:16-20.
- McClure PBD, Katarincic J, Ebersson C. Orthopedic manifestations of Mobius syndrome: Case series and survey study. *Int J Pediatr.* 2016;2016:1-6.
- Borbolla Pertierra AM, Acevedo González P, Bosch Canto V, Ordaz Favila JC, Juárez Echenique JC. [Eye and systemic manifestations of Mobius syndrome]. *An Pediatr (Barc).* 2014;81:297-302.
- Bogart KR, Matsumoto D. Living with Moebius syndrome: adjustment, social competence, and satisfaction with life. *Cleft Palate Craniofac J.* 2010;47:134-42.
- Cruz-Martínez E, Escobar-Mendoza E, Santana-García F, Urrutia-Ruíz M, Barragán-Pérez E, Espinoza-Montero R, et al. Factores etiológicos relacionados al pronóstico de la epilepsia en niños con síndrome de Möbius. *Bol Med Hosp Infant Mex.* 2006;63:241-6.