




Repertorio de Medicina y Cirugía

www.elsevier.es/repertorio



Reporte de caso

Transposición penoescrotal completa: presentación de dos casos y revisión de la literatura



Juan José Chaves^a, Alicia Guerrero^b, Juan Carlos Bonilla^{a,*} y Rafael Parra-Medina^a

^a Fundación Universitaria de Ciencias de la Salud, Bogotá D.C., Colombia

^b Servicio de Patología, Fundación Universitaria de Ciencias de la Salud, Bogotá D.C., Colombia

INFORMACIÓN DEL ARTÍCULO

Historia del artículo:

Recibido el 15 de marzo de 2017

Aceptado el 5 de abril de 2017

On-line el 16 de junio de 2017

Palabras clave:

Transposición penoescrotal

Completa

Malformación

R E S U M E N

La transposición penoescrotal es una anomalía congénita donde el escroto se localiza en posición superior y anterior al pene. Se puede clasificar según su compromiso en transposición completa o incompleta, siendo más frecuente esta última. Se han reportado alrededor de 27 casos en la literatura de transposición penoescrotal completa y la gran mayoría se ha asociado con otras malformaciones congénitas. Presentamos dos casos de óbitos fetales con transposición penoescrotal completa con malformaciones congénitas, y además realizamos una revisión de la literatura de los casos publicados.

© 2017 Fundación Universitaria de Ciencias de la Salud-FUCS. Publicado por Elsevier España, S.L.U. Este es un artículo Open Access bajo la licencia CC BY-NC-ND (<http://creativecommons.org/licenses/by-nc-nd/4.0/>).

Complete penoscrotal transposition: A two case report and literature review

A B S T R A C T

Penoscrotal transposition is a congenital anomaly in which the scrotum is positioned superiorly and anteriorly to the penis. It may be classified as complete or incomplete transposition, according to severity. Incomplete type is more common. Around 27 cases of complete penoscrotal transposition have been reported in the literature usually associated with other congenital malformations. We report on two cases on fetal obitus with complete penoscrotal transposition associated with congenital malformations. We also reviewed the literature on published cases.

© 2017 Fundación Universitaria de Ciencias de la Salud-FUCS. Published by Elsevier España, S.L.U. This is an open access article under the CC BY-NC-ND license (<http://creativecommons.org/licenses/by-nc-nd/4.0/>).

Keywords:

Penoscrotal transposition

Complete

Malformation

* Autor para correspondencia.

Correo electrónico: juanbonilla@gmail.com (J.C. Bonilla).

<http://dx.doi.org/10.1016/j.reper.2017.05.001>

0121-7372/© 2017 Fundación Universitaria de Ciencias de la Salud-FUCS. Publicado por Elsevier España, S.L.U. Este es un artículo Open Access bajo la licencia CC BY-NC-ND (<http://creativecommons.org/licenses/by-nc-nd/4.0/>).

Introducción

La transposición penoescrotal (TPE) es una malformación congénita poco frecuente, de etiología desconocida, donde el escroto se encuentra en localización superior y anterior al pene¹. Se puede clasificar según su compromiso, bien sea transposición completa o incompleta². La mayoría de los casos reportados son esporádicos³, pero en los casos familiares se puede encontrar un patrón genético⁴. Debido a su baja frecuencia presentamos dos casos de óbitos fetales con TPE completa con malformaciones congénitas asociadas con esta entidad. Se realiza una revisión de la literatura de los casos publicados.

Presentación de casos

Caso 1

Feto masculino de 23 semanas por antropometría fetal, producto de madre primigestante de 21 años, con paraclínicos prenatales de ecografía fetal con evidencia de agenesia renal y anhidramnios. Se realiza cesárea y se obtiene producto único de sexo masculino con APGAR 0-0-0. Líquido ausente y membranas ovulares adheridas. El resto de paraclínicos sin alteraciones.

En el examen macroscópico se observa feto con TPE completa (fig. 1), ano imperforado, arteria umbilical única y pie equino varo (fig. 2). Presenta además, alteración del sistema urinario por agenesia bilateral de uréteres, riñones y de vejiga. En el estudio anatomopatológico no se observó presencia de tejido renal.

Caso 2

Feto gemelar masculino de 33 semanas, producto de segunda gestación caracterizada por restricción selectiva del feto N2 (caso de estudio); madre de 25 años con antecedente de granulomatosis con poliangeitis (Wegener), queratoconjuntivitis e hipertiroidismo. Se documenta durante el embarazo oligohidramnios y una diferencia del 30% del peso con el feto N1. Realizan estudio prenatal con FISH y cariotipo de ambos fetos, con resultados 46XY. Se realiza cesárea de urgencia y se obtiene producto de embarazo gemelar biamniótico. El recién nacido N2 inicia con dificultad respiratoria por lo que requiere intubación orotraqueal y le trasladan a UCIN, donde fallece al siguiente día de nacido.

En el examen macroscópico se observa TPE completa (fig. 3), asociada con ano imperforado, arteria umbilical única, hipospadia, agenesia renal derecha, displasia renal multiquistica izquierda, hipoplasia pulmonar, cardiomegalia, luxación de cadera, hipoplasia de pulgares, implantación baja de orejas, hipertelorismo y puente nasal deprimido. En el estudio anatomopatológico lo relevante son los cortes de riñón, que muestran un parénquima con pérdida de la arquitectura dado por presencia de lesiones quísticas.

Discusión

La TPE es una anomalía poco común en los recién nacidos¹. La primera descripción patológica se remonta a 1923 por Appleby⁵. La clasificación depende del posicionamiento anatómico del pene y escroto, siendo mayor o menor². La TPE mayor se clasifica en completa, donde el escroto intacto está ubicado sobre el pene que emerge del perineo^{2,6}, o incompleta como en la mayoría de los casos donde el pene se ubica en la

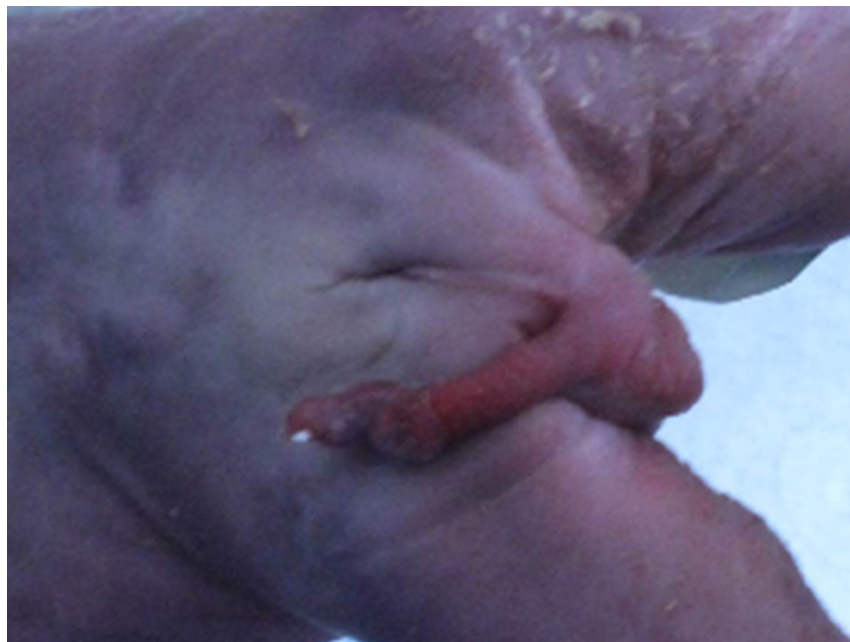

Figura 1 – Transposición penoescrotal completa con escroto intacto, pene flácido y ano imperforado. Caso 1.

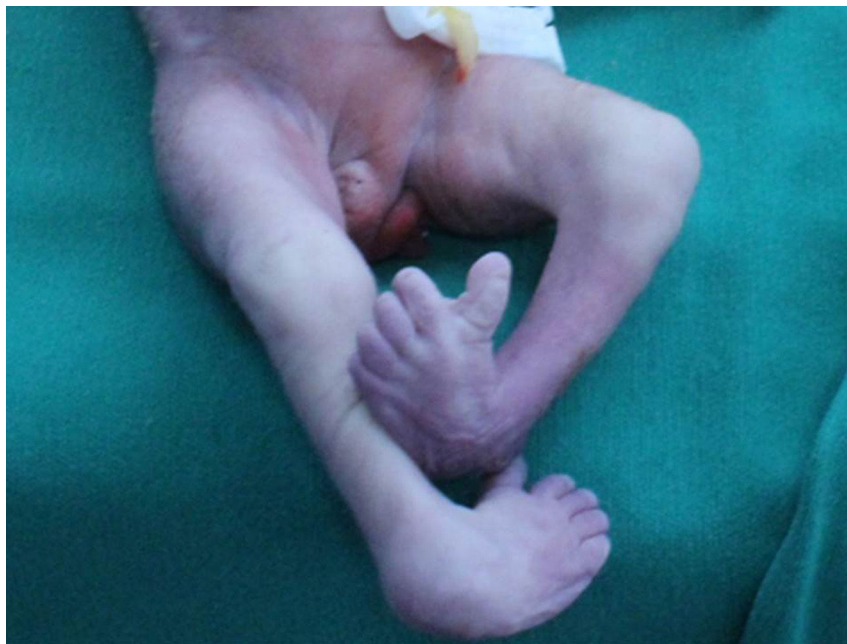

Figura 2 – Pie equino varo. Caso 1.

mitad del escroto. La transposición menor puede ser bilateral (simétrica) o unilateral^{1,6}.

La etiología se desconoce, algunos autores proponen que la anomalía congénita es resultado de una obstrucción completa del tracto urinario superior a nivel de la unión pelvouretral o

del gubernáculo^{1,2,7,8}, la cual genera una migración aberrante de las células escrotales secundaria al mal posicionamiento del tubérculo genital que se da en la semana 4 o 5 de gestación², o incluso hasta la semana 6³. En el proceso antes mencionado la obstrucción también genera hipoplasia secundaria de la vejiga y uréteres, que con la distensión rectal que se crea por la atresia anal, da lugar a una disrupción en la orientación cráneo-caudal del septum urorrectal, interfiriendo con el posicionamiento anatómico normal del tubérculo genital². Otra teoría sugiere que el tubérculo fálico es intrínsecamente anormal, dando de esta manera afectación del cuerpo, lo que explica el pene anormal y otras anomalías genitales¹.

El estudio genético de la transposición penoescrotal no muestra semejanza en todos los fetos reportados. En la mayoría de los casos familiares se ha encontrado una herencia ligada al cromosoma X, asociada en algunos casos con el síndrome de Simpson-Golabi-Behmel^{1,2}. También se ha asociado con deleciones del cromosoma 13^{2,4} y el síndrome de Klinefelter⁹. Existe un caso único de herencia recesiva con mutación perdedora de función del gen ZBTB16, ubicado en el cromosoma 13q23².

En la literatura médica se han descrito alrededor de 27 reportes de TPE completa (tabla 1)¹⁻²⁰. Los hallazgos que se evidencian son la presencia de anomalías genitales (22/27), en especial hipospadía (9/22), y extragenitales, tales como alteraciones renales (17/27), siendo la enfermedad poliquística la más frecuente (7/17). Otras malformaciones reportadas son las esqueléticas (10/27), intestinales (8/27), cardíacas (5/27), pulmonares (3/27) y del sistema nervioso central (1/27). Cabe resaltar los dos únicos casos que se presentan con anomalía cariotípica: una trisomía 18 y un síndrome de Klinefelter.

El diagnóstico in útero se puede realizar por ultrasonido, escáner 3D/4D o resonancia magnética fetal². En los pacientes donde la presentación clínica es compatible con la vida, el tratamiento es quirúrgico. Las complicaciones quirúrgicas son

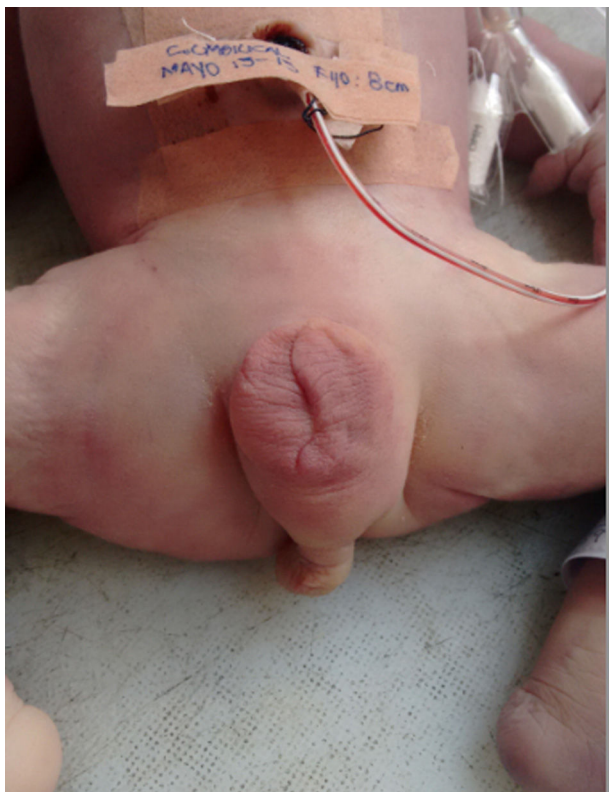

Figura 3 – Transposición penoescrotal completa con escroto intacto y ano imperforado. Caso 2.

Tabla 1 – Casos publicados de transposición penoescrotal completa

Autor (año)	Semana de gestación	Anomalías congénitas					
		Genitales	Renales	Cardiaca	Intestinales	Esqueléticas	Otras
Appleby (1923) (5)	SD	Pene corto	No	No	Carcinoma sigmoide colon	No	No
Hontan (1935) (13)	SD	Hipospadia, pene corto	No	No	No	No	No
Hinnman (1935) (13)	SD	Pene largo	No	No	No	No	No
Huffman (1951) (13)	SD	Sin rafe escrotal, pene penduloso	Riñón derecho poliquístico, uréteres abiertos en vejiga	No	No	No	No
Burkitt (1961) (13)	SD	Pene muy largo, glande expuesto	Ausencia uretra	No	No	Aplasia radial izquierda, pulgar rudimentario	No
McIlvoy y Harris (1965) (13)	SD	Pene largo	Divertículo uréteres prostáticos	No	No	No	No
Remzi (1966) (13)	SD	Escroto vacío, pene largo y estrecho, hipospadia	Divertículo vejiga	No	No	No	No
Cohen-Addad (1985) (13)	SD	Hipospadia, sin testículos	Hidronefrosis izquierda, obstrucción ureteropélvica, riñón ectópico derecho	Cardiomegalia	No	No	Trisomía 18
Anlar (1986) (11)	SD	No	Riñones poliquísticos	Defecto septal ventricular, transposición de la aorta, hipoplasia aurícula derecha	No	No	No
Lage (1987) (11)	SD	Hipospadia	Displasia renal poliquística, hipoplasia izquierda y ausencia de uréter derecho, vejiga hipoplásica	No	Atresia rectal	Agenesia columna dorsal, velamento columna lumbosacra	No
Larsen (1990) (14)	SD	Sin testículo derecho, doble uretra peneana, piel escrotal ectópica, tuberosidad isquial derecha	Ambos riñones en el lado derecho	No	No	Miembro inferior derecho atrófico	Lipoma lumbosacro
Hall (1992) (11)	SD	No	Agenesia renal bilateral, ano imperforado	Defecto congénito cardiaco	Atresia esofágica, fístula traqueoesofágica	Anomalía vertebral	No
MacKenzie (1994) (11)	SD	Torsión peneana, estenosis de uretra peneana, atresia meato, hipospadia, testículo derecho no descendido	Riñón izquierdo poliquístico, riñón derecho hidronefrótico, hipoplasia uretral	No	No	No	No
Parida (1995) (10)	SD	Meato uretral en perineo, encordamiento	Riñones pequeños bilaterales	No	Ano imperforado	No	Microcefalia

Tabla 1 – (continuación)							
Autor (año)	Semana de gestación	Anomalías congénitas					
		Genitales	Renales	Cardiaca	Intestinales	Esqueléticas	Otras
	SD	Sin rafe medio	Riñones poliquísticos, arteria renal hipoplásica, hidroureter	No	No	Agnesis sacral, pulgares proximales	Hipoplasia pulmonar
Chadha (1999) (15)	SD	Pene largo, sin rafe medio, testículo único	Atresia uretral	No	No	Digénesis radial	No
Kain (2005) (7)	SD	No	No	No	No	No	No
Avolio (2006) (16)	SD	Pene pequeño	No	No	No	No	No
Mendez-Gallart (2010) (17)	A término	Hipospadia	No	No	No	No	No
Naren (2013) (3)	A término	Encordamiento	No	No	No	No	No
Somoza (2013) (18)	SD	Hipospadia, pene hipoplásico	Riñón izquierdo poliquístico pélvico	No	No	No	No
Dhua (2013) (19)	A término	No	No	No	No	No	No
Paria (2015) (1)	A término	No	No	Defecto septal ventricular, transposición de la aorta, hipoplasia aurícula derecha	Atresia rectal	Puente nasal deprimido, talus vertical congénito	Implantación baja orejas
Sexton (2015) (2)	21	Fístula uretrorrectal, testículos intraabdominales	Obstrucción unión pelvouretral, displasia renal obstructiva, hipoplasia uréteres y vejiga	No	Ano imperforado, obstrucción intestino grueso	13 vértebras torácicas con 13 pares de costillas	Hipoplasia pulmonar
Hodhod (2015) (9)	39	Hipospadia y encordamiento	No	No	No	No	47XXY
Caso 1	23	Pene flácido	Agnesia renal, ureteral y de vejiga	No	Ano imperforado	Pie equinovaro	Arteria umbilical única
Caso 2	33	Hipospadia	Agnesia de vejiga, agnesia renal derecha, displasia renal multiquistica izquierda	Cardiomegalia	Ano imperforado	Luxación de cadera, hipoplasia dedo pulgar, hipertelorismo, puente nasal deprimido	Arteria umbilical única, embarazo gemelar biamniótico, hipoplasia pulmonar, implantación baja de orejas
SD: sin determinar							

daño testicular y uretral, fístula urinaria y edema del pene²⁰, por tal motivo, se recomienda realizar el procedimiento quirúrgico entre la semana 12 y 18 después del nacimiento, donde el principio básico es el desplazamiento del tejido escrotal posteriormente y la del pene antes²⁰.

Responsabilidades éticas

Protección de personas y animales. Los autores declaran que para esta investigación no se han realizado experimentos en seres humanos ni en animales.

Confidencialidad de los datos. Los autores declaran que han seguido los protocolos de su centro de trabajo sobre la publicación de datos de pacientes.

Derecho a la privacidad y consentimiento informado. Los autores declaran que en este artículo no aparecen datos de pacientes.

Conflicto de intereses

Los autores declaran no tener ningún conflicto de intereses.

BIBLIOGRAFÍA

1. Paria P, Gayen S, Bandyopadhyay A, Roy S, Ghosh S, Chatterjee I. Complete penoscrotal transposition. *J Pediatr Sciences*. 2015;7:e247.
2. Sexton P, Thomas J, Petersen S, Brown N, Arms J, Bryan J, et al. Complete penoscrotal transposition: case report and review of the literature. *Fetal Diagn. Ther.* 2015;37:70-4.
3. Naren S, Soren C, Subbarao P. Penoscrotal transposition: A case report. *Indian J Surg.* 2013;75:64-5.
4. Chung J, Choi J, Park M, Choi S. A case of del (13) (q22) with multiple major congenital anomalies imperforated anus and penoscrotal transposition. *Yonsei Med J.* 2001;42:558-62.
5. Appleby LH. An unusual arrangement of the external genitalia. *Can Med Ass J.* 1923;13:514-6.
6. Baky M, Aldin A, Mohtdy A. Spectrum of penoscrotal positional anomalies in children. *Int J Surg.* 2014;12:983-8.
7. Kain R, Arulprakash S. Complete penoscrotal transposition. *Indian Pediatr.* 2005;42:718.
8. Pinke L, Rathbun S, Husmann D, Kramer S. Penoscrotal transposition: review of 53 patients. *J. Urol.* 2001;166: 1865-8.
9. Hodhod A, Umuranga F, El-Sherbiny M. Prepubertal diagnosis of Klinefelter syndrome due to penoscrotal malformations: Case report and review of literature. *Can Urol Assoc.* 2015;9:5-6.
10. Parida S, Hall B, Barton L, Fujimoto A. Penoscrotal transposition and associated anomalies: report of five new cases and review of the literature. *Am. J. Med. Genet.* 1995;59:68-75.
11. MacKenzie J, Chitayat D, McLorie G, Balfe J, Pandit PB, Blecher SR. Penoscrotal transposition: a case report and review. *Am. J. Med. Genet.* 1994;49:103-7.
12. Vinayak V, Saxena A, Joshi K. Interactions of macrophages from in vivo stimulated guineapigs & the trophozoites of *Entamoeba histolytica*. *Indian J. Med. Res.* 1990;91:33-8.
13. Cohen-Addad N, Zarafu I, Hanna M. Complete penoscrotal transposition. *Urology.* 1985;26:149-52.
14. Larsen J. Case report of a boy with penoscrotal transposition, double urethra, pseudodiphallia, and ectopic scrotum. *Teratology.* 1990;41:253-5.
15. Chadha R, Mann V, Sharma A, Bagda D. Complete penoscrotal transposition and associated malformations. *Pediatr. Surg. Int.* 1999;15:505-7.
16. Avolio L, Karmark S, Martucciello G. Complete penoscrotal transposition. *Urology.* 2006;67:1287.
17. Méndez-Gallart R, Tellado M, Somoza I. Extreme penoscrotal transposition. *World J Pediatr.* 2010;6:89.
18. Somoza I, Palacios M, Méndez R, Vela D. Complete penoscrotal transposition: A three stage procedure. *Indian J Urol.* 2012;28:450-2.
19. Dhua A. Prepenile scrotum an extreme form of penoscrotal transposition. *J Neonat Surg.* 2013;2:49.
20. Park HJ. Penoscrotal Transposition. En: Park N, Kim S, Moon D, et, al., editores. *Penile augmentation*. Springer; 2016. p. 269-272.