



Reporte de caso

Endofuga tipo IB, complicación tardía de prótesis endovascular

Type IB endoleak: a late complication of endovascular prosthetic repair

María del Pilar Cristancho MD^a
Diana Paola Cardona MD^{a*}
Germán A. Téllez MD, Ph^b

^aMédica Internado Rotatorio II en E.S.E. Hospital Departamental Universitario del Quindío San Juan de Dios, Armenia Colombia.

^bGrupo de Inmunología Molecular, Universidad del Quindío, Armenia, Colombia.

RESUMEN

Objetivo: describir las endofugas como complicación tardía de las prótesis por reparación endovascular de aneurisma de aorta abdominal, a través del reporte de caso presentado en el Hospital Universitario del Quindío San Juan de Dios Colombia. **Diseño del estudio:** reporte de caso. **Presentación:** hombre de 77 años, con antecedente de implante de endoprótesis en la aorta abdominal infrarrenal y en las arterias ilíacas derecha e izquierda. Siete años después ingresó al servicio de urgencias por hipotensión, diaforesis y dolor abdominal de inicio súbito. Se realizó intervención quirúrgica de urgencia evidenciando ruptura de aneurisma y endofuga tipo IB a nivel de la endoprótesis de aorta abdominal. **Conclusión:** la reparación endovascular, técnica de gran importancia para el manejo del aneurisma de aorta abdominal (AAA), tiene el riesgo de complicación por exclusión incompleta de flujo sanguíneo al saco aneurismático, con tasas de reintervención por complicación de 30% y conversión a manejo quirúrgico de 5%, aumentando la mortalidad.

Palabras clave: aneurisma; aorta; endofuga; stents.

© 2020 Fundación Universitaria de Ciencias de la Salud - FUCS.

Este es un artículo Open Access bajo la licencia CC BY-NC-ND (<http://creativecommons.org/licenses/by-nc-nd/4.0/>).

INFORMACIÓN DEL ARTÍCULO

Historia del artículo:

Fecha recibido: noviembre 27 de 2018

Fecha aceptado: septiembre 20 de 2019

Autor para correspondencia.

Dra. María del Pilar Cristancho

maria.cristancho@ucccampus.edu.co

DOI

10.31260/RepertMedCir.v29.n1.2020.485

ABSTRACT

Objective: to describe endoleaks as a late complication of endovascular prosthetic repair (EVAR) of abdominal aorta aneurysm (AAA), through a case report presented at Hospital Universitario del Quindío San Juan de Dios Colombia. *Study Design:* case report. *Case presentation:* a 77-year-old man with past medical history of undergoing an EVAR of the left and right common iliac arteries for infra-renal AAA. Seven years later he was admitted to the emergency department with a sudden episode of hypotension, diaphoresis and abdominal pain. He underwent an emergency surgical intervention evidencing an AAA sac rupture secondary to a type IB peri-prosthetic endoleak. *Conclusion:* EVAR, a very important procedure for the management of AAA has the disadvantage of post-procedural complications due to failure to completely exclude blood flow perfusing the aneurysm sac, requiring a re-intervention in 30% and the need for open surgery in 5% associated with increased mortality rates.

Key words: aneurysm; aorta; endoleak; stents.

© 2020 Fundación Universitaria de Ciencias de la Salud - FUCS.

This is an open access article under the CC BY-NC-ND license (<http://creativecommons.org/licenses/by-nc-nd/4.0/>).

INTRODUCCIÓN

El aneurisma de la aorta abdominal (AAA) se define como la dilatación mayor de 3 cm de este vaso.^{1,2} Tiene una frecuencia de presentación de 2 a 4% en la población > 50 años y 8% en mayores de 60 años, con una edad promedio de diagnóstico de 65 a 70 años, de predominio en hombres.¹ Su presentación suele ser asintomática, aunque puede encontrarse a la exploración una masa pulsátil, no dolorosa, cuyo diagnóstico la mayoría de las veces es incidental. La mayor complicación es la ruptura con una mortalidad entre 50 y 80%, respecto al manejo del aneurisma no complicado que es de 2%.^{3,4}

El tratamiento de la AAA se indica cuando su diámetro es mayor de 5 cm por el riesgo de ruptura que es de 5 a 10%, mientras baja a 1% cuando es menor de 4 cm.⁵ El tratamiento puede ser el quirúrgico convencional o el endovascular, el cual surgió como alternativa para pacientes de alto riesgo quirúrgico.^{5,6} En 1991 Parodi mostró el éxito de la corrección del AAA infrarrenal por vía femoral, mediante el implante de una prótesis que se fija en una sección sana de la aorta, hasta las ilíacas excluyendo así el flujo sanguíneo arterial del saco aneurismático. El manejo endovascular en la actualidad es la técnica más recomendable, en especial en pacientes de edad avanzada y con comorbilidades, debido a su menor invasividad, poca pérdida sanguínea, baja estancia hospitalaria y disminución de la mortalidad posoperatoria.⁵⁻⁷

Para la elección del tratamiento endovascular se deben cumplir cuatro condiciones: paciente hemodinámicamente estable, anatomía favorable para la reparación endovascular, disponibilidad de endoprótesis y cirujano experimentado.⁸

La reparación endovascular presenta complicaciones que requieren control y seguimiento clínico y ecográfico/tomográfico periódico para evaluar la funcionalidad de la endoprótesis y el éxito del tratamiento endovascular (despresurización y disminución del diámetro del saco

aneurismático), o encontrar posibles complicaciones como la presencia de fugas o aumento del tamaño del saco.⁶ Inicialmente se realizaba una tomografía axial computarizada (TAC) con contraste intravenoso a los 1, 6 y 12 meses y luego cada año posimplante, pero debido a la irradiación y nefrotoxicidad se modificó con iguales resultados favorables por un esquema de TAC a los 30 días del posoperatorio y si el resultado es satisfactorio se continúa con seguimiento ecográfico con la misma frecuencia estipulada.⁶⁻⁸ En caso de identificarse alguna anomalía o complicación se indicará nuevamente angiotac.⁶⁻⁸ La endofuga es una complicación inherente a la reparación endovascular, fue descrita por primera vez por White y col. en 1996 y consiste en la persistencia del flujo arterial dentro del saco aneurismático debido a una exclusión incompleta del AAA de la circulación arterial después del implante de la endoprótesis, causando la presurización del saco aneurismático y por lo tanto generando un riesgo de rotura.^{3,5,9}

Dentro de la clasificación, de acuerdo con el tiempo de aparición, se describen: perioperatoria si aparece en las primeras 24 horas, temprana o primaria si ocurre en 90 días luego de la intervención, y secundaria o tardía cuando es mayor de 90 días después de una implantación exitosa.¹⁰ Sin embargo, la clasificación universal es la descrita por White y col. con sus diferentes ajustes, la cual se divide en cinco categorías de acuerdo con el mecanismo etiológico.^{3,5-7,9}

La incidencia de las endofugas es entre 10 y 50% de los casos en que se realiza el tratamiento endovascular, y su diagnóstico es fácil mediante la vigilancia clínica e imagenológica.⁸ Las endofugas con mayor riesgo potencial de rotura son las categorías I y III, sin embargo la que se presenta con más frecuencia y de diagnóstico más complicado es el tipo II.^{5,6,11,12} Por lo anterior es de gran

importancia seguir el protocolo de evaluación periódica del diámetro del saco aneurismático, la integridad de la prótesis tanto en su estabilidad y permeabilidad con el fin de lograr la detección temprana de complicaciones para un tratamiento oportuno y correcto.⁷

PRESENTACIÓN DEL CASO

Paciente de 77 años de edad de sexo masculino, con peso de 80 k y estatura de 1.68 cm. Antecedentes patológicos personales: hipertensión arterial, diabetes mellitus tipo 2, angioplastia coronaria transluminal percutánea + stent en la descendente anterior realizada hace 7 años, implantes de endoprótesis de aorta abdominal infrarrenal y de arterias ilíacas derecha e izquierda, y angioplastia con balón de arterias ilíacas derecha e izquierda 7 años antes. El paciente llega al servicio de urgencias del hospital de Calarcá por episodio de síncope asociado con relajación de esfínter urinario. Al examen físico se encuentra consciente, tensión arterial 66/44 mm Hg, frecuencia cardíaca 47 lpm, glucometría 226 mg/dl, por lo que deciden iniciar reanimación hídrica, aplicación de siete unidades de insulina y remisión al hospital San Juan de Dios de Armenia por sospecha de aneurisma abdominal roto.

En el hospital de Armenia se recibe paciente orientado, alerta, consciente, con cifras tensionales con tendencia a la hipotensión en 90/50 mm Hg, frecuencia cardíaca 55 lpm y examen físico sin hallazgos anómalos. Posteriormente el paciente presenta descompensación hemodinámica, hipotensión, diaforesis y dolor abdominal de inicio súbito por lo que se decide comunicar al cirujano vascular de turno por sus antecedentes y se solicita angiografía, indicado por el especialista la cual reportó: aorta abdominal a nivel del origen del tronco celiaco mide 25 mm de diámetro transversal y 21 mm antero-posterior. Se identifica la presencia de stent que se sitúa desde el nivel de la arteria renal del lado derecho con aparentes celdas cerradas, esta se distribuye hasta el aspecto anterior de la aorta que está bifurcada de manera que en la región proximal la luz verdadera va a través del stent, mientras a nivel distal hay luz verdadera y extensa área de dilatación de la aorta distal. En el lado derecho está protegida con stent, se extiende a la ilíaca común proximal mientras en el lado izquierdo termina en dilatación aneurismática. Ambas ilíacas comunes muestran extensas placas calcificadas al igual que las femorales comunes, llama la atención la extensa lesión hipodensa, heterogénea que rodea la aorta abdominal donde está dilatada desde las 12 hasta las 17 horas, lo que configura gran efecto de masa que llega hasta el nivel pararrenal donde ocasiona desplazamiento anterior del riñón, estando muy irregular la grasa en los espacios pararrenales posterior y anterior. Incluso llama la atención observar hipodensidad hacia el aspecto medial del psoas de este lado. Esta lesión se extiende hacia la fosa pélvica configurando efecto de masa sobre estructuras vasculares (**figura 1 A y B.**)

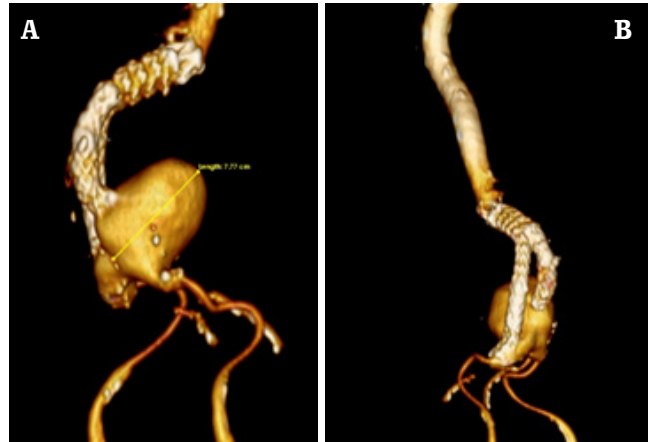


Figura 1. A. Dilatación aneurismática que mide 25 mm de diámetro transversal por 21 mm antero-posterior. B. Se identifica la presencia de stent en porción distal de aorta abdominal el cual se extiende a la ilíaca común proximal e ilíacas derecha e izquierda, en esta última observándose dilatación aneurismática. Además, se muestran extensas placas calcificadas en ambas ilíacas.

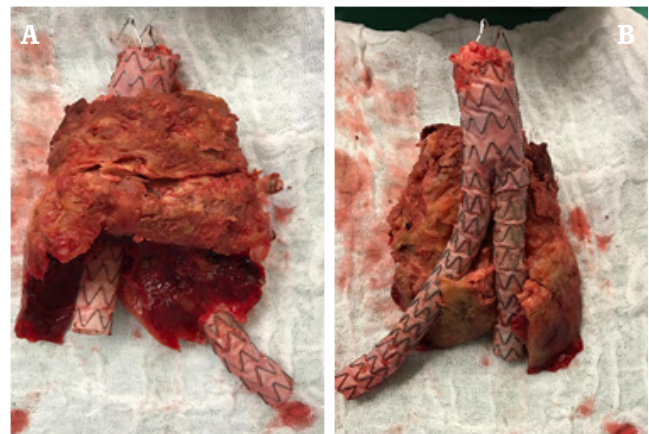

Figura 2. A. Dilatación aneurismática abdominal rota disecada con endofuga tipo IB a nivel de la endoprótesis de aorta abdominal con trombos en su interior. B. Implante de prótesis bifurcada de 20 x 10 cm y saco aneurismático.

Se traslada al paciente a sala de cirugía y dentro de los hallazgos quirúrgicos se describe aneurisma abdominal roto y endofuga tipo IB a nivel de la endoprótesis de aorta abdominal (**figura 2 A y B.**), choque hipovolémico con presencia de hematoma retroperitoneal de aproximadamente 3000 cc. Se coloca clamp en la aorta infrarrenal controlando la hemorragia masiva. Se disecan las arterias ilíacas común, externas e hipogástricas y se anticoagula con heparina 5000 UI. Se abre el aneurisma, se retiran trombos y el implante de prótesis bifurcada de 20 x 10 cm, procediendo a la anastomosis término terminal con prolene 3-0 y término lateral en ilíacas con prolene 4-0, se liberan los clamps y se revisa el sangrado, dejándose empaquetado y con bolsa de peritoneostomía. Se traslada a UCI con doble soporte vasopresor, pero el paciente entra en paro cardiorrespiratorio sin adecuada respuesta a maniobras de reanimación y fallece.

DISCUSIÓN

El propósito del tratamiento de las aneurismas de la aorta abdominal (AAA) es prevenir su ruptura, si es por vía quirúrgica lo que se busca es resecarlo y reemplazar la aorta con un injerto, y por la vía endovascular lo que se quiere es excluir el aneurisma de la circulación sistémica.¹³ Esta última técnica desde su aparición en los años noventa, se ha convertido en la de elección, siendo superior en términos de disminución de la morbimortalidad, en recuperación precoz con respecto a la cirugía convencional y de gran beneficio para el paciente de alto riesgo quirúrgico.¹⁴⁻¹⁸

La indicación de la reparación aneurismática por vía endovascular o abierta, de acuerdo con las directrices actuales de la AHA, tienen la misma recomendación y su elección no solo depende de las características inherentes del paciente y de las preferencias del médico, sino también obedece a la anatomía arterial.¹³ Para el tratamiento endovascular convencional se debe tener en cuenta que el AAA debe tener un cuello infrarrenal, es decir, el área que va desde las arterias renales al comienzo del aneurisma.¹⁹⁻²¹ No obstante, cuando se implementa la técnica endovascular convencional se recomienda que las medidas requieren de un cuello mayor de 15 mm de largo y menor de 28 mm, ya que las alteraciones en el diámetro del cuello se han asociado con persistencia del flujo sanguíneo dentro del saco aneurismático y no en el lumen protésico, clasificándose como endofuga tipo IA.^{15, 19-22} De igual forma, para las arterias ilíacas también se requiere de planificación preoperatoria de las mediciones del diámetro y longitud, para la adecuada elección de la endoprótesis y así garantizar un sellado distal permanente.^{6, 23, 24}

Respecto al caso del paciente, la tomografía abdominal contrastada reportó un aneurisma abdominal infrarrenal cuyos diámetros anteroposterior y transversal son de 61 mm, con trombo mural en su pared anterior y una pequeña luz de 42 mm, continuando la dilatación hasta las ilíacas primitivas. Por ecografía se reportó una longitud de 85 mm. De acuerdo con lo anterior, el paciente se encontraba en alto riesgo de un sellado inadecuado en los sitios de unión de la endoprótesis, con riesgo de complicación de fuga y de presurización del saco aneurismático. Posterior al reparo endovascular de un aneurisma, como se mencionó antes, se debe realizar un seguimiento clínico e imagenológico para evaluar el estado de la reparación aneurismática y las posibles complicaciones. La prueba ideal para la monitorización debe valorar diámetro máximo del aneurisma, el volumen, detección y clasificación de las endofugas, así como los defectos en la endoprótesis (trombosis, estenosis).⁶

En la actualidad el ecodoppler se utiliza para la detección de endofugas el cual tiene una especificidad alta de 89-97%, con baja sensibilidad para la detección de endofugas, pero ayuda a valorar la dirección del flujo de las endofugas que no es fácil de evaluar con angiotac. Este último es el patrón de referencia por su sensibilidad y especificidad cercana al

100% para la medición del diámetro del aneurisma, y de 92 y 90% para detectar endofugas. Se inició con un TAC posoperatorio y se continuó con evaluaciones ecográficas y en caso de detectar anomalías se utilizaría un angiotac.¹¹

En el caso informado no está documentado el monitoreo al mes ni a los 6 meses, solo tiene un control a los 8 meses del reparo endovascular, seguido de un TAC de control a los cuatro años del procedimiento, el cual reporta dimensiones de 85 a 90 mm, sin especificar si las magnitudes se refieren al diámetro o la longitud, para inferir si existe un cambio del tamaño o no. El último control ecográfico a los seis años del procedimiento reporta un crecimiento del tercio distal de la aorta hasta la bifurcación con compromiso de las arterias ilíacas, por lo cual recomiendan hacer angiotac que no se realizó, el cual hubiese sido útil para haber detectado alguna migración de la prótesis por cambio en la forma de la aorta. Un año después durante el ingreso al servicio de urgencias del Hospital San Juan de Dios de Armenia, el angiotac identificó endofuga IB y se indicó manejo quirúrgico de urgencia por peligro de ruptura inminente. La reparación endovascular tiene tasas de reintervención por complicaciones de 30%, de ellas solo 5% requieren manejo quirúrgico, los cuales están relacionadas con infección, trombosis o migración de la prótesis y endofugas con crecimiento del saco aneurismático.¹²

El registro Eurostar, dio los primeros aportes de la exclusión incompleta del aneurisma aórtico de la circulación arterial tras una reparación endovascular oscilando entre 10 y 50%, a través de un estudio de más de dos mil pacientes (1996). Se reportaron como factores de riesgo de endofuga el sexo femenino, edad mayor de 75 años, diámetro del aneurisma mayor de 60 mm, el tabaquismo, la hipertensión arterial y el sobrepeso. Los parámetros anatómicos relacionados fueron el aumento del diámetro, angulación del cuello, volumen del trombo, longitud y permeabilidad de la mesentérica inferior, siendo esto un riesgo mayor en las endofugas tipo I y III.²² El manejo de las endofugas puede ir desde la observación, inyección de trombina, ligadura de ramas, dispositivos endovasculares y por último la conversión del procedimiento endovascular a uno abdominal aórtico abierto.^{4, 11, 13}

La reintervención quirúrgica puede ser temprana en los primeros 30 días del posoperatorio, relacionada con complicaciones intraoperatorias o tardía después de 30 días cuya causa principal corresponde a las fugas.^{12, 13} En el estudio Eurostar el riesgo de conversión por año a cirugía abierta es de 2.1%.¹³ El procedimiento quirúrgico de retiro de una endoprótesis es complejo y requiere de las habilidades del cirujano vascular, ya que se enfrenta a un riesgo alto de sangrado por la inflamación periaórtica, con un riesgo elevado de lesión vascular de la aorta y sus ramas.¹³ En estos procedimientos la mortalidad es más alta que en la cirugía electiva endovascular o convencional primaria.¹³

Con respecto al caso clínico, el paciente desde el inicio se encontraba en alto riesgo quirúrgico y de presentación de complicaciones, de acuerdo con el registro de Eurostar. Las comorbilidades y las características anatómicas del aneurisma, sumadas al seguimiento discontinuo del estado de su prótesis vascular, llevó a que requiriera una intervención quirúrgica y en esta oportunidad la conversión de un procedimiento endovascular a cirugía abierta, en donde el riesgo de complicaciones y mortalidad es mayor.

CONCLUSIÓN

La reparación endovascular como técnica para el manejo de las AAA ha tenido gran importancia por sus ventajas en los pacientes categorizados con alto riesgo quirúrgico. Sin embargo, la posibilidad de complicaciones por la exclusión incompleta de flujo sanguíneo al saco aneurismático puede ser causa de reintervención y de conversión de cirugía endovascular a una abierta convencional, aumentando el riesgo de mortalidad. Por tal razón es de gran importancia realizar el seguimiento y monitorización de la reparación endovascular, para realizar cirugías tempranas y disminuir la posibilidad de reintervenciones y de morbimortalidad. De igual forma es decisiva la capacitación de los cirujanos con las nuevas técnicas y habilidades del manejo de la endoprótesis, así como de las instituciones de salud para adquirir los nuevos dispositivos que disminuyen las complicaciones.

CONFLICTO DE INTERÉS

Los autores no declaran conflicto de intereses.

AGRADECIMIENTO

Agradecemos a la dependencia de Docencia Servicio del Hospital Universitario del Quindío San Juan de Dios, por la motivación y apoyo permanente hacia la investigación y educación médica continuada.

REFERENCIAS

1. Tomberli B, Mattesini A, Baldereschi GI, Di Mario C. Breve historia de los stents coronarios. *Rev Esp Cardiol*. 2018;71(5):312-9. *Rev Esp Cardiol*.
2. Rostagno R, Cesáreo V, Peralta O, Domenech A, Bracco D, García Mónaco R. Endoprótesis fenestrada para el tratamiento del aneurisma de la aorta abdominal: primer caso en la Argentina. *Rev Hosp Ital BAires*. 2007;27(1):29-33.
3. Ferreira LM, Escordamaglia S, Allende JN, Roseberg J, Ingino C, La Mura AR. Endovascular repair of type IV thoracoabdominal aneurysms. *Argentine Journal of Cardiology*. 2012;80(5):372-4.
4. Agostino S, Souto R, Beigelman R. Endofuga: complicación del tratamiento endovascular del aneurisma de la aorta abdominal. *Rev Argent Cardiol*. 2012;80:380.
5. Baez J, Bettiana Cura A, Figueroa A, Paulazo C, Castro Pizarro R, García Brasca D, et al. Incidencia y factores de riesgo de endofugas en el tratamiento endovascular de los aneurismas aórticos. *Revista Facultad de Ciencias Medicas*. 2013;70(1):19-22.
6. Silverstein MD, Pitts SR, Chaikof EL, Ballard DJ. Abdominal aortic aneurysm (AAA): cost-effectiveness of screening, surveillance of intermediate-sized AAA, and management of symptomatic AAA. *Proc (Bayl Univ Med Cent)*. 2005;18(4):345-67. Epub 2005/10/28.
7. Castillo S, Colmenarez H, Núñez V, Chacón C, Madera G, Flores I, et al. Hallazgos clínicos y complicaciones de pacientes con aneurisma de aorta abdominal tratados con endoprótesis aórtica. *REC-Online*. 2015;1(1).
8. García LF, Morales C. H. Reporte de un caso de endofuga tipo IB de AAA infrarrenal con presentación y corrección tardía. *Rev Colombiana de Cirugía Vascul*. 2012;12(2):49-53.
9. Mendiz O, Lev G. Tratamiento endovascular de los aneurismas de la aorta abdominal. *PROSAC*. 2013(1):55-76.
10. Chuter TA. Fenestrated and branched stent-grafts for thoracoabdominal, pararenal and juxtarenal aortic aneurysm repair. *Seminars in vascular surgery*. 2007;20(2):90-6. Epub 2007/06/21.
11. Ortiz-Monzón E, Gómez-Palónés F, Blanes-Mompó JI, Martínez-Perelló I, Crespo-Moreno I, Martínez-Meléndez S. Complicaciones y resultados de las endoprótesis en el tratamiento de los aneurismas de aorta abdominal. *Angiología*. 2001;53(3):168-92.
12. Baquer-Miravete M, Estallo-Laliena L, Rodríguez-González L, Vega de Céniga M, Gómez R, Salazar A, et al. Complicaciones relacionadas con el injerto tras una reparación abierta de aneurisma de aorta abdominal infrarrenal. *Angiología*. 2005;57(6):465-71.
13. Novo Martínez GM, Fernández Samos R, Santos Alcántara E, Rodríguez López I, Zorita Calvo A. Explante quirúrgico de endoprótesis aórtica tras endofuga de tipo II persistente. *Angiología*. 2018;70(1):41-3.
14. Jiménez CE, Correa JR, Burgos R. Conversión tardía de una endoprótesis aórtica a cirugía abierta: ¿se debe extraer toda la endoprótesis? *Rev Colomb Cir*. 2013;28(1):48-53.
15. Spanos K, Tsilimparis N, Larena-Avellaneda A, Giannoukas AD, Debus SE, Kolbel T. Systematic review of laparoscopic ligation of inferior mesenteric artery for the treatment of type II endoleak after endovascular aortic aneurysm repair. *Journal of vascular surgery*. 2017;66(6):1878-84. Epub 2017/08/22.
16. Lee JH, Kim EJ, Choi JH. Delayed Type III Endoleak Caused by Fabric Erosion after Endovascular Repair of an Abdominal Aortic Aneurysm. *The Korean journal of thoracic and cardiovascular surgery*. 2017;50(4):291-4. Epub 2017/08/11.
17. Schmidt LR, Lechón-Saz JA, Esteban-Gracia C, Martorell-Lossius A, Lisboa-Sabater C, Lerma-Roig R, et al. Tratamiento combinado

- abierto y endovascular de aneurismas anastomóticos postinjerto bifurcado aortobifemoral. *Angiología*. 2002;54(5):402-8.
18. Camacho J, Arroyo F, Barrera G, Caicedo V, Espinel C, Fominaya R, et al. Guía de diagnóstico y tratamiento del aneurisma de aorta abdominal Infrarenal. *Asociación Colombiana de angiología y cirugía vascular*. *Rev Col Cir Vasc*. 2008;5:12-3.
 19. Moulakakis KG, Mylonas SN, Avgerinos E, Papapetrou A, Kakisis JD, Brountzos EN, et al. The chimney graft technique for preserving visceral vessels during endovascular treatment of aortic pathologies. *Journal of vascular surgery*. 2012;55(5):1497-503. Epub 2012/01/13.
 20. Curiel Balsera E, García Rodríguez F, Mora Ordóñez J, Salguero Piedras M, Benítez Lozano JA. Múltiples complicaciones tras endoprótesis aórtica *MEDICRIT*. 2006;3(5):122-6.
 21. Hashimoto T, Kato N, Tokui T, Miyake Y, Nasu M, Nakajima K, et al. Parallel placement of Excluder legs for treatment of type IIIb endoleaks caused by fabric tear after endovascular aneurysm repair. *Journal of vascular surgery*. 2017;66(4):1285-9. Epub 2017/07/15.
 22. Herman CR, Charbonneau P, Hongku K, Dubois L, Hossain S, Lee K, et al. Any nonadherence to instructions for use predicts graft-related adverse events in patients undergoing elective endovascular aneurysm repair. *Journal of vascular surgery*. 2018;67(1):126-33. Epub 2017/08/02.
 23. Muhs BE, Verhoeven EL, Zeebregts CJ, Tielliu IF, Prins TR, Verhagen HJ, et al. Mid-term results of endovascular aneurysm repair with branched and fenestrated endografts. *Journal of vascular surgery*. 2006;44(1):9-15. Epub 2006/07/11.
 24. Gutiérrez-Julián JM, Zanabili Al-Sibbai AA. Endofugas tipo II tras tratamiento endovascular de los aneurismas de aorta abdominal: incidencia, factores predisponentes, pruebas diagnósticas, indicaciones y alternativas terapéuticas. *Angiología*. 2009;61(4):195-204.



David Emmanuel Vides San Juan



☀ Julio 21 de 1982 † Septiembre 14 de 2019

Doctor en educación y sociedad de la Universidad de la Salle, magíster en filosofía latinoamericana de la Universidad Santo Tomás y licenciado en educación con especialidad en estudios religiosos de la Universidad de la Salle. Un ser humano maravilloso, brillante y comprometido con la educación del país. Se desempeñó como profesor, tutor y jurado de trabajos de grado de la especialización en docencia universitaria, lo que le permitió realizar aportes rigurosos en el ámbito epistémico y axiológico al proceso de renovación del registro calificado de la especialización en docencia universitaria, a la creación de la maestría en educación y desarrollo social, así como al fortalecimiento de la formación social humanística desde las apuestas de la investigación formativa. Sus aportes estarán grabados en las futuras generaciones de los egresados de la FUCS.

Un hombre decente, íntegro, pero disruptivo y atrevido, convencido que la formación académica y el actuar ético son el camino para la reivindicación de los derechos y la dignidad humana en el marco de lo multidiverso. Sus decisiones académicas, laborales y afectivas subvirtieron los órdenes sociales preestablecidos y lo convirtieron en un hombre adelantado para su tiempo y en un modelo para seguir para aquellos que creemos en el amor y la vida en todas sus manifestaciones como una alternativa para devolver la fe y la esperanza. Su temprana partida del mundo de la vida nos entristece profundamente, pero nos brinda una oportunidad para pensarnos frente al compromiso que tenemos con esta sociedad y la responsabilidad de ser felices. Finalmente, quiero dar gracias a don Rafael, a la señora María, a Carmen, Ángela, Manuel, María Inés y a Alexander Pinzón, por haber cuidado y hecho feliz a nuestro gran David.

Con sentimientos de profundo respeto y admiración.

Mario Ernesto Morales Martínez

*Director de la especialización en docencia universitaria.
Director del núcleo social, humanístico y electivo. FUCS*