



# Repertorio de Medicina y Cirugía

www.elsevier.es/repertorio



## Reporte de caso

# Síndrome de Horner secundario a adenocarcinoma primario de timo: reporte de caso



Magda Gil<sup>a,b</sup> y Denis Anaya<sup>a,b,\*</sup>

<sup>a</sup> Servicio de Oftalmología, Hospital de San José, Bogotá D.C., Colombia

<sup>b</sup> Fundación Universitaria de Ciencias de la Salud, Bogotá D.C., Colombia

### INFORMACIÓN DEL ARTÍCULO

Historia del artículo:

Recibido el 3 de agosto de 2017

Aceptado el 10 de octubre de 2017

On-line el 21 de noviembre de 2017

Palabras clave:

Síndrome de Horner

Timo

Mediastino

### R E S U M E N

**Objetivo:** Describir el caso de un paciente con síndrome de Horner de causa inusual: adenocarcinoma primario de timo, quien acudió al servicio de consulta externa de oftalmología del Hospital de San José.

**Diseño del estudio:** Reporte de caso.

**Métodos:** Se realizó una revisión de la literatura sobre el síndrome de Horner, con énfasis en las causas asociadas a lesiones mediastinales y específicamente los carcinomas de timo, dada su baja incidencia y rara presentación.

**Presentación del caso:** Mujer de 41 años con cefalea hemisferal derecha de 6 meses de evolución irradiada a cuello y miembro superior derecho, parestesias y anhidrosis en región facial derecha, ptosis de párpado superior derecho y miosis pupilar derecha. Con evidencia de síndrome de Horner y los estudios imagenológicos se diagnosticó un tumor del timo clasificado como adenocarcinoma. Se realizó escisión quirúrgica de la lesión, complementada con tratamiento oncológico.

**Conclusión:** Una causa rara de síndrome de Horner preganglionar es la compresión de la vía simpática por neoplasias mediastinales como el adenocarcinoma de timo, uno de los tumores menos frecuentes que comprometen timo y mediastino.

© 2017 Fundación Universitaria de Ciencias de la Salud-FUCS. Publicado por Elsevier España, S.L.U. Este es un artículo Open Access bajo la licencia CC BY-NC-ND (<http://creativecommons.org/licenses/by-nc-nd/4.0/>).

### Horner's syndrome secondary to thymic adenocarcinoma: Case report

#### A B S T R A C T

**Objective:** To describe the case of a patient suffering from Horner's syndrome of an unusual cause, that is, a primary thymic adenocarcinoma. She attended the ophthalmology service at Hospital de San José.

Keywords:

Horner's syndrome

Thymus

Mediastinum

\* Autor para correspondencia.

Correo electrónico: bleen13@hotmail.com (D. Anaya).

<https://doi.org/10.1016/j.reper.2017.10.002>

0121-7372/© 2017 Fundación Universitaria de Ciencias de la Salud-FUCS. Publicado por Elsevier España, S.L.U. Este es un artículo Open Access bajo la licencia CC BY-NC-ND (<http://creativecommons.org/licenses/by-nc-nd/4.0/>).

*Study design:* A case report.

*Methods:* A review of the literature was performed on Horner's syndrome emphasizing on the causes associated with mediastinal lesions particularly thymic carcinomas, given their low incidence and rare occurrence.

*Case report:* A 41-year-old woman with a six month history of right hemicranial headache radiating to the neck and right arm, paresthesias and right hemifacial anhidrosis, right upper eyelid ptosis and miosis of the right pupil. A thymic neoplasm classified as an adenocarcinoma was diagnosed by imaging tests and evidencing the presence of Horner's syndrome. The tumor was resected and followed by adjuvant oncologic therapy.

*Conclusion:* A rare cause of Horner's syndrome is preganglionic compression of the sympathetic pathway by a mediastinal mass such as a thymic adenocarcinoma, one of the most uncommon tumors involving the thymus and the mediastinum.

© 2017 Fundación Universitaria de Ciencias de la Salud-FUCS. Published by Elsevier España, S.L.U. This is an open access article under the CC BY-NC-ND license (<http://creativecommons.org/licenses/by-nc-nd/4.0/>).

## Introducción

La vía simpática de inervación ocular comprende una ruta larga que se inicia en el hipotálamo y termina en el ojo. El síndrome de Horner se puede clasificar según la localización de la lesión en la vía simpática como central, preganglionar o posganglionar. Las causas varían y pueden ir desde condiciones letales hasta idiopáticas<sup>1,2</sup>.

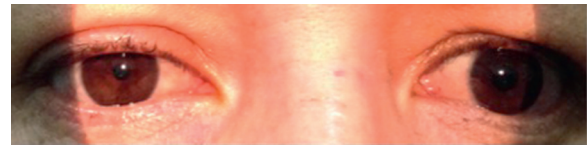
El síndrome de Horner también llamado paresia oclusosimpática, es un conjunto de manifestaciones clínicas causadas por una alteración de la vía simpática que inerva la cabeza, el ojo, sus anexos y el cuello; se caracteriza por ptosis de párpado superior, miosis y anhidrosis facial ipsilateral<sup>1,2</sup>. La ptosis es menor de 2 mm porque ocurre debido a parálisis del músculo de Müller que es inervado por la vía simpática. También hay compromiso del párpado inferior, lo que resulta en estrechamiento de la hendidura palpebral y enoftalmos aparente<sup>1</sup>.

Debido a la parálisis del músculo dilatador del iris se produce miosis pupilar del lado afectado. La anisocoria es más evidente en condiciones de penumbra y hay retraso en la dilatación de la pupila afectada durante el examen pupilar al retirar la fuente de luz, esto debido a que la dilatación se da de forma pasiva por relajación del esfínter del iris<sup>1</sup>.

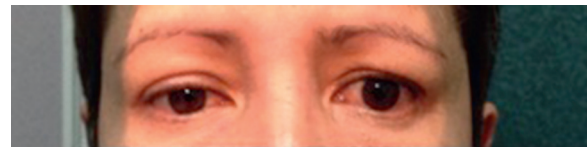La anhidrosis se presenta en lesiones de neuronas de primer o segundo orden, debido a que las fibras que inervan las glándulas sudoríparas de la cara provienen del ganglio cervical superior, se separan del resto de la cadena simpática y viajan con la arteria carótida externa. Es un signo difícil de medir y registrar, que en muchas ocasiones pasa inadvertido<sup>3</sup>. Hay síntomas que pueden orientar hacia la localización de la lesión y de acuerdo con estos se enfocará la búsqueda del nivel de la lesión y su causa (tabla 1).

## Presentación del caso

Paciente femenina de 41 años sin antecedentes patológicos conocidos. Asiste a consulta externa de oftalmología en el Hospital de San José de Bogotá, con cuadro de 6 meses de evolución consistente en cefalea hemicraneana derecha irradiada a cuello y miembro superior derecho y parestesias en región



**Figura 1 – Ptosis leve del párpado superior derecho y miosis ipsilateral.**



**Figura 2 – Asimetría de párpados y enoftalmos derecho aparente.**

facial derecha. Recibió manejo extrahospitalario por neurología, quienes indicaron propranolol y antiinflamatorios no esteroideos por diagnóstico de migraña; la paciente suspendió el primero por asociarlo con accesos de tos.

Al examen oftalmológico se encontró una agudeza visual lejana mejor corregida de 20/30 en el ojo derecho y 20/25 en el ojo izquierdo. Al examen externo (figs. 1 y 2) presentaba ptosis del párpado superior derecho con buena función del músculo elevador del párpado y exoftalmometría con base 100 de 18 mm en ambos ojos, que se realizó para descartar exoftalmos del ojo contralateral. La presión intraocular y movimientos oculares eran normales en ambos lados. Al examen pupilar se evidenció miosis derecha con aumento de la anisocoria en condiciones de penumbra, la pupila derecha se dilató menos y más lentamente que la izquierda. La biomicroscopía se encontraba normal y al fondo de ojo se evidenciaba un aumento de las excavaciones del nervio óptico.

La paciente traía una tomografía computarizada de cráneo y senos paranasales extrahospitalario, que se encontraba dentro de los límites normales. Se ordenó tomografía computarizada de órbitas y pruebas de función tiroidea las cuales fueron normales. Se solicitó radiografía de tórax que evidenció una lesión con densidad de tejidos blandos en mediastino

**Tabla 1 – Clasificación etiológica**

Central neurona de 1 <sup>er</sup> orden	Preganglionar neurona de 2.º orden	Posganglionar neurona de 3 <sup>er</sup> orden
Hipotálamo/tálamo/tallo	Cordón medular cérvico-torácico	Ganglio cervical superior
Isquemia	Anestesia epidural	Adenopatía cervical
Tumor		Trauma
Desmielinización	Plexo braquial	Ectasia de vena yugular
	Trauma por fórceps	
Cordón medular cérvico-torácico	Lesiones mediastinales	Arteria carótida interna
Tumor		Dissección
Trauma	Ápice pulmonar	Trauma
Mielitis	Aneurisma de la arteria subclavia	Trombosis
Siringomielia	Tumor del ápice pulmonar	Tumor
Desmielinización	Tumores mediastinales	Arteritis
Infarto	Trauma quirúrgico	
Malformaciones arteriovenosas		Seno cavernoso
		Tumor
		Inflamación
		Trombosis
		Infección
		Fístula carótida-cavernosa
		Aneurisma de arteria carótida
		Cefaleas vasculares

Fuente: tomado de Walton KA y Buono LM<sup>1</sup>.

superior, por lo cual se complementó con tomografía computarizada de tórax con contraste, la cual evidenció una lesión heterogénea, retroesternal en mediastino anterior de 55 x 60 mm, con imágenes cálcicas en su interior, que contactaba el tronco venoso braquicefálico comprimiéndolo de forma significativa. Con dichos hallazgos los cirujanos de tórax realizaron biopsia por toracoscopia, la cual tuvo que ser convertida a esternotomía por el tamaño y la extensión de la lesión. Finalmente se logró la resección completa del tumor. El estudio histopatológico reportó adenocarcinoma de timo bien diferenciado con focos mucoproducentes. Posteriormente la paciente recibió tratamiento complementario por oncología. Hasta el último control, no presentaba mejoría de los signos del síndrome de Horner.

## Discusión

Las masas mediastinales por lo regular son un diagnóstico incidental cuando los pacientes se someten a estudios y pruebas diagnósticas por síntomas asociados. El síndrome de Horner preganglionar ocurre por interrupción de la vía simpática a nivel del recorrido de la segunda neurona, entre el ganglio cilioespinal de Budge a través del plexo braquial sobre el ápex pulmonar, hasta el ganglio cervical superior<sup>4</sup>. En el caso de esta paciente, a partir de la presentación clínica de un síndrome de Horner preganglionar se realizó el diagnóstico de adenocarcinoma primario de timo, que por su ubicación en el mediastino anterior causaba compresión del tronco braquicefálico.

Se encontraron solo 2 reportes de casos en los que se asocia síndrome de Horner y masas mediastinales. En 1990 Fraile et al. describieron el caso de un paciente con un tumor quístico del timo ubicado en mediastino superior en la base del cuello y síndrome de Horner secundario<sup>5</sup> y en 2011 Jindal et al.

reportaron un condrosarcoma primario de mediastino anterior asociado a síndrome de Horner<sup>6</sup>.

Los tumores de timo son raros, aunque representan las neoplasias más comunes del mediastino anterior. Los carcinomas son de origen epitelial con un elevado potencial maligno, poco comunes y representan el 1% de las lesiones malignas del timo. La edad promedio de presentación es entre 47 y 60 años, con una preferencia de varones sobre mujeres, las manifestaciones clínicas son variadas y pueden ir desde dolor torácico y tos hasta la parálisis del nervio frénico<sup>7,8</sup>. Hasta el momento no encontramos descrito en la literatura ningún caso de adenocarcinoma de timo asociado con el síndrome de Horner.

## Responsabilidades éticas

**Protección de personas y animales.** Los autores declaran que para esta investigación no se han realizado experimentos en seres humanos ni en animales.

**Confidencialidad de los datos.** Los autores declaran que han seguido los protocolos de su centro de trabajo sobre la publicación de datos de pacientes.

**Derecho a la privacidad y consentimiento informado.** Los autores han obtenido el consentimiento informado de los pacientes y/o sujetos referidos en el artículo. Este documento obra en poder del autor de correspondencia.

## Conflicto de intereses

Los autores declaran no tener ningún conflicto de intereses.

## BIBLIOGRAFÍA

1. Walton KA, Buono LM. Horner syndrome. *Curr Opin Ophthalmol.* 2003;14:357-63.
2. Miller N, Newman NJ, Biousse V, Kerrison. Anatomy and physiology of the autonomic nervous system. En: Wilkins LW, editor. *Walsh and Hoyt Clinical Neuro-ophthalmology.* 6th ed. Baltimore, United States: Wolters Kluwer; 2005. p. 649.
3. Salvesen R. Innervation of sweat glands in the forehead. A study in patients with Horner's syndrome. *J Neurol Sci.* 2001;183:39-42.
4. Maloney WF, Younge BR, Moyer NJ. Evaluation of the causes and accuracy of pharmacologic localization in Horner's syndrome. *Am J Ophthalmol.* 1980;90:394-402.
5. Fraile G, Rodriguez-Garcia JL, Monroy C, Fogue L, Millan JM. Thymic cyst presenting as Horner's syndrome. *Chest.* 1992;101:1170-1.
6. Jindal T, Chaudhary R, Sharma N, Meena M, Dutta R, Kumar A. Primary mediastinal chondrosarcoma with Horner's syndrome. *Gen Thorac Cardiovasc Surg.* 2011;59:145-7.
7. Srirajaskanthan R, Toubanakis C, Dusmet M, Caplin ME. A review of thymic tumours. *Lung Cancer.* 2008;60:4-13.
8. Ruffini E, Detterbeck F, van Raemdonck D, Rocco G, Thomas P, Weder W, et al., European Society of Thoracic Surgeons Thymic Working Group. Thymic carcinoma: A cohort study of patients from the European society of thoracic surgeons database. *J Thorac Oncol.* 2014;9:541-8.