



Repertorio de Medicina y Cirugía

www.elsevier.es/repertorio



Reporte de caso

Meningocele sacro anterior y estreñimiento



Luisa Milena Ávila^{a,b,*}, María Milena Estrada^{a,b} y Daniel Fernando Ojeda^{c,d}

^a Universidad Pedagógica y Tecnológica de Colombia, Tunja, Boyacá, Colombia

^b Universidad de Boyacá, Tunja, Boyacá, Colombia

^c Fundación Universitaria de Ciencias de la Salud, Bogotá, Colombia

^d Clínica de Los Andes, Tunja, Boyacá, Colombia

INFORMACIÓN DEL ARTÍCULO

Historia del artículo:

Recibido el 30 de septiembre de 2015

Aceptado el 17 de diciembre de 2015

On-line el 26 de marzo de 2016

Palabras clave:

Meningocele

Congénito

Sacro

Estreñimiento

R E S U M E N

Se presenta el caso clínico de una mujer de 25 años con estreñimiento crónico en quien inicialmente se confundió el diagnóstico con enfermedad ginecológica versus tumor pélvico; en laparotomía exploratoria se evidencia lesión quística dependiente del sacro en su cara anterior por lo que se recurre a toma de imágenes diagnósticas con tomografía computarizada donde se observa meningocele sacro anterior, y posteriormente resonancia magnética para descartar otras lesiones asociada. Se plantea manejo quirúrgico con abordaje posterior para resección de cele y laminectomía con buenos resultados postoperatorios. En control de los 3 meses se encuentra paciente sin déficit neurológico, sin pérdida de sensibilidad en región perineal ni alteraciones de su sistema nervioso vegetativo.

© 2016 Fundación Universitaria de Ciencias de la Salud-FUCS. Publicado por Elsevier España, S.L.U. Este es un artículo Open Access bajo la licencia CC BY-NC-ND (<http://creativecommons.org/licenses/by-nc-nd/4.0/>).

Anterior sacral meningocele and constipation

A B S T R A C T

A case is presented of a 25 year-old woman with chronic constipation in whom the diagnosis was initially confused with a gynaecological disease or a tumour. The exploratory laparotomy showed evidence of a cystic lesion hanging from the anterior side of the sacrum. Diagnostic imaging with computed tomography was performed in which an anterior sacral meningocele was observed. Magnetic resonance was then used to rule out any other associated lesions. It was decided to treat it surgically with a posterior approach for resection and laminectomy of the meningocele, with a good post-surgical outcome. In the follow-up at 3 months the patient showed no neurological deficit, no loss of sensitivity in the perineal region, and no changes in her autonomic nervous system.

© 2016 Fundación Universitaria de Ciencias de la Salud-FUCS. Published by Elsevier España, S.L.U. This is an open access article under the CC BY-NC-ND license (<http://creativecommons.org/licenses/by-nc-nd/4.0/>).

* Autora para correspondencia.

Correo electrónico: luisitamve@gmail.com (L.M. Ávila).

<http://dx.doi.org/10.1016/j.reper.2016.02.011>

0121-7372/© 2016 Fundación Universitaria de Ciencias de la Salud-FUCS. Publicado por Elsevier España, S.L.U. Este es un artículo Open Access bajo la licencia CC BY-NC-ND (<http://creativecommons.org/licenses/by-nc-nd/4.0/>).

Introducción

El meningocele sacro anterior es una rara dolencia que puede ser congénita o adquirida; la forma adquirida generalmente es debida a ectasia dural en asociación con neurofibromatosis, en pacientes con síndrome de Marfan o con síndrome de Ehlers Danlos, estos meningoceles generalmente son únicos y se extienden en el espacio pre-, para- o intrasacro. La avulsión traumática de los nervios sacros puede generar pseudomeningoceles; estos últimos se diferencian porque son múltiples sacos y se extienden hacia el espacio presacro lateral.

Los meningoceles sacros anteriores fueron descritos por primer vez en 1837 por Bryant y hasta el momento se han reportado en la literatura alrededor de 200 casos¹. La mayoría se presentan como pequeñas masas pélvicas; suelen ser asintomáticos, sobre todo si son menores de 5 cm de diámetro, pero en algunos casos como muestra Santana en un reporte de caso en 2007 se pueden presentar asociados a complicaciones del sistema urinario debido al efecto compresivo de la masa sobre los uréteres lo cual condiciona ureterohidronefrosis severa². En ocasiones se pueden presentar asociados a fístula rectal, como presenta Fitzpatrick en un reporte de caso del año 1999³. Estos meningoceles son herniaciones del saco tecal a través de un defecto óseo sacro anterior, y la sintomatología se debe al efecto de masa que produce sobre los órganos pélvicos, incluso se puede palpar a través del recto al realizar un tacto rectal; puede fistulizarse y llevar a una meningitis severa o la forma más común de presentación con estreñimiento crónico como presenta Diz-Lois Palomares en un reporte de caso del año 2005⁴.

El propósito de realizar este reporte de caso es describir el proceso diagnóstico y el tratamiento quirúrgico de este tipo de enfermedad. El diagnóstico generalmente se realiza mediante el uso de imágenes como la ultrasonografía abdominopélvica, urografía excretora, enema baritado, tomografía abdominal o resonancia magnética de columna lumbosacra⁵.

La médula y el cono medular en pacientes con meningocele sacro anterior generalmente no tienen alteraciones, sin embargo, en algunos pacientes puede asociarse con tumores como quistes dermoides, teratomas sacrocoxígeos y lipomas; pueden asociarse a anomalías anorrectales tipo atresia o estenosis anal como ocurre en el síndrome de Currarino, enfermedad hereditaria que engloba la tríada de defecto del hueso sacro, malformaciones anorrectales y presencia de masa pélvica que puede ser un teratoma, un meningocele sacro anterior o la combinación de ambos⁶. En la [figura 1](#) se observa cómo protruye el sacro herniario por el defecto óseo sacro hacia cavidad pélvica, ocasionando compresión sobre el recto lo cual condiciona estreñimiento.

En la revisión de la literatura del tema se encuentran reportes como el realizado en 1980 por Dyck y Wilson donde relatan el caso de una mujer de 22 años con dolor abdominal y masa inguinal izquierda, asociado a síntomas urinarios y estreñimiento pero sin pérdida de control de esfínter. A inicios de la década de los ochenta las ayudas diagnósticas disponibles eran escasas; en el caso de esta paciente se usó ecografía pélvica, pielografía intravenosa y enema baritado. Pero fue mediante mielografía como se realizó el diagnóstico⁷.

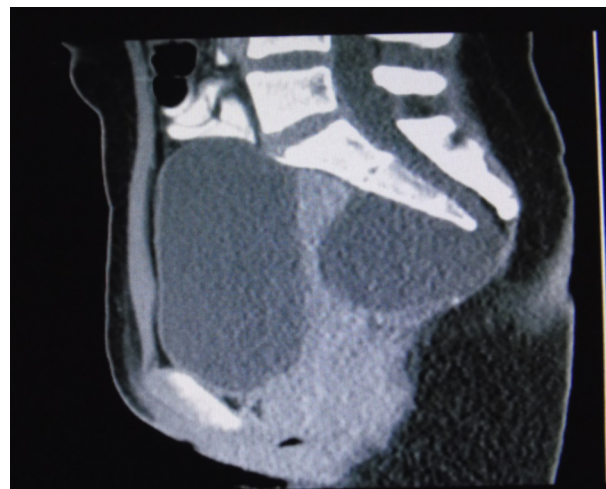


Figura 1 – Imagen de resonancia magnética, corte sagital, en la que se observa gran masa quística sacra anterior que desplaza la ampolla rectal hacia anterior.

En 1988 Stuart Lee et al.⁵ reportaron 2 casos de meningocele sacro anterior, el primero en una mujer embarazada de 23 años con masa presacra de 8 × 8 cm, como hallazgo incidental en los exámenes prenatales pues era asintomática. El segundo paciente es el padre de la joven anterior, hombre de 46 años con dolor lumbar bajo e historia de disgenesia sacra.

Alsaad et al.⁸ presentan el caso de una paciente de 23 años con 22 semanas de gestación, a quien en la ecografía le encontraron lesión quística en región pélvica, por lo que requirió cesárea y posteriormente le realizaron resonancia magnética que mostró agenesia sacra y mielomeningocele sacro anterior.

Koksall et al.⁹ reportaron el caso de una paciente de 44 años de edad con cefalea, emesis, alteración del estado de conciencia y fiebre, sin historia de trauma; en la tomografía se encontró neumoencefalo no traumático e hidrocefalia, y se aisló *Escherichia coli* en líquido cefalorraquídeo; finalmente la paciente fue tratada con antibiótico previo al manejo quirúrgico. Esta es una forma de presentación del meningocele con meningitis.

Polat et al.¹⁰ presentan estudio de caso de mielomeningocele sacro anterior identificado incidentalmente durante la ecografía abdominopélvica por dolor abdominal inespecífico en una niña de 16 años de edad con neurofibromatosis diagnosticada 8 años antes; la paciente no presenta síntomas que muestren meningocele.

En cuanto al tratamiento, inicialmente se realizaba aspiración del quiste, presentando una alta mortalidad debido a complicaciones por meningitis. Posteriormente se usó la laparotomía con aspiración de la lesión, disminuyendo la mortalidad por complicaciones infecciosas; no obstante, esta era una medida temporal debido a la frecuencia de recidivas. Luego se empleó una técnica de escisión transabdominal con cierre de la fístula lo cual disminuía las recidivas pero continuaba presentando mortalidad hasta del 27%. Luego se intentó una técnica de marsupialización sin éxito. A inicios de los años ochenta se empleó una técnica de resección parasacra y trasacra en la cual se exponía el cuello del quiste para obliterarlo, disminuyendo así la mortalidad a un 9,5%. Para esta

época Anderson y Burke recomendaban realizar laminectomía o abordaje retrorrectal si los estudios mostraban posible asociación de una lesión tumoral con el meningocele.

Presentación clínica

Paciente femenina de 25 años, raza mestiza, procedente de Monquirá, quien consultó el 12 de junio de 2014 al Hospital Regional de Monquirá E.S.E. por cuadro clínico de un año consistente en estreñimiento y heces caprinas cada 7 días; en las últimas 2 semanas previas a la consulta presenta dolor rectal intenso con deposiciones escasas y dolor para evacuar, asociado a dolor abdominal en hemiabdomen inferior, flatos presentes; se le realiza tacto rectal, encontrando masa dura en región anal por lo que la remiten al III nivel a la ciudad de Tunja a la Clínica de los Andes donde es valorada y le realizan tomografía computarizada abdominal simple en la cual se observa masa quística ubicada a nivel sacro de 60 × 70 mm; se miden marcadores tumorales, alfafetoproteína en 1,6 UI/l; antígeno carcinoembrionario 1,5 ng/ml; CA 125 4,3 U/ml; 8 días después del ingreso a la clínica, el cirujano general le realiza laparotomía exploratoria, evidenciando tumor quístico retroperitoneal presacro por lo que solicitan valoración por neurocirugía, quien ordena realización de resonancia magnética nuclear de columna sacra (fig. 2) en la cual se evidencia masa presacra compatible con meningocele sacro anterior por lo cual deciden realizar manejo quirúrgico.

Durante la hospitalización persiste en estreñimiento y flatos positivos debido al efecto de masa sobre la ampolla rectal y a pesar de manejo sintomático con bisacodilo por lo que se cambia el manejo a lactulosal que permite mejoría parcial del estreñimiento.

El 9 de julio de 2014 neurocirugía lleva la paciente a procedimiento quirúrgico para corrección de meningocele sacro anterior, con resección del cele, duroplastia y plastia de piel. Bajo monitorización neurofisiológica y mediante una disección por planos hasta identificación del sacro, se realiza disección lateral hasta identificar reparos anatómicos; se identifica defecto óseo de cubrimiento sacro posterior, se amplía el pequeño defecto con ayuda de fresa de alta velocidad y Kerrison, posibilitando así la visión del saco dural; se retrae el saco

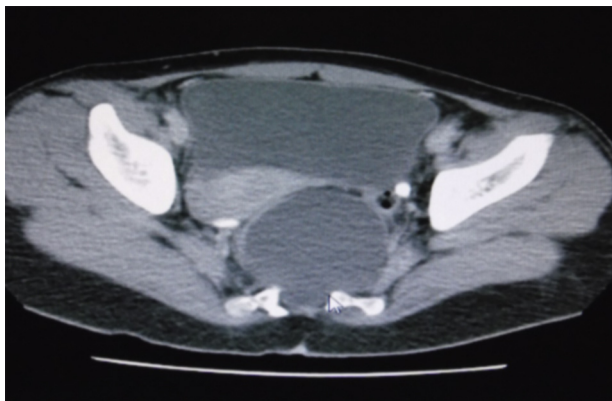


Figura 2 – Imagen de resonancia magnética, corte axial, en la cual se observa defecto óseo sacro anterior de donde sale el saco herniario.

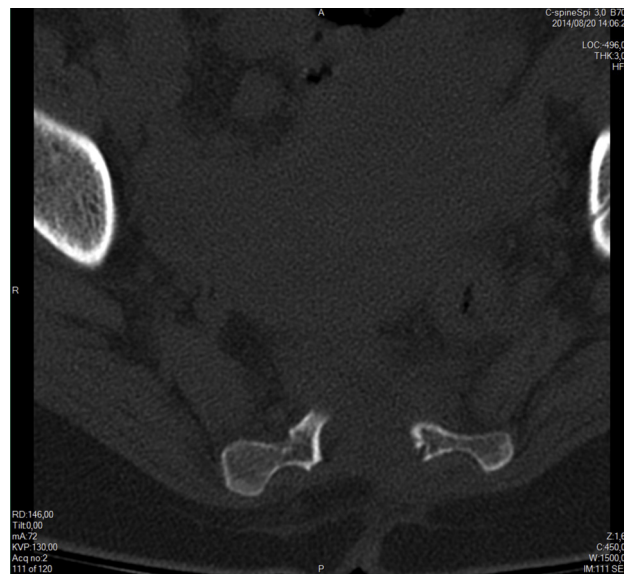


Figura 3 – Corte axial donde se observa sitio de laminectomía y defecto óseo anterior.

dural hacia lateral, se identifica defecto óseo sacro anterior a través del cual prolapsa el saco dural con gran masa presacra, se procede a disección roma, se logra identificar la totalidad del saco y del cele; se extrae el cele, se procede a realizar la resección de este y la duroplastia, se complementa el cierre de la dura con ayuda de sellante de fibrina, se verifica hemostasia y finalmente se procede a realizar plastia de piel con cierre por planos. Es necesario anotar que durante el intraoperatorio se observa lesión gigante quística con compromiso retroperitoneal con incontables adherencias que dificultaron su disección; el abordaje sacro se realizó por vía posterior línea media.

El postoperatorio transcurre con adecuada evolución, y en los controles se observa que la paciente no presentó déficit neurológico, no hubo pérdida del control de esfínteres, ni alteraciones sensitivas perineales; tuvo una recuperación del tránsito intestinal y hasta la fecha la paciente sigue sin déficit neurológico, sin incontinencia, ni frigidez.

En la tomografía computarizada de control se evidencia defecto de fusión de los elementos posteriores de la última vertebra sacra, las demás vertebrae presentan morfología y densidad normales (figs. 3 y 4). En ese estudio no se detectan alteración de los tejidos blandos paravertebrales ni alteración del espacio presacro.

Discusión

La mayoría de los meningoceles sacros anteriores son más frecuentes en mujeres, se diagnostican generalmente entre los 20 y los 39 años de edad y pueden ser asintomáticos o estar asociados a estreñimiento, dismenorrea, lumbago, hipoplasia perineal o disfunción urinaria¹¹. Estos síntomas pueden ser ocasionados por la compresión del saco meníngeo herniado, compresión de la raíz nerviosa e incluso por defectos congénitos en la inervación nerviosa, por lo que nuestra paciente cumple con la mayoría de los criterios observados.

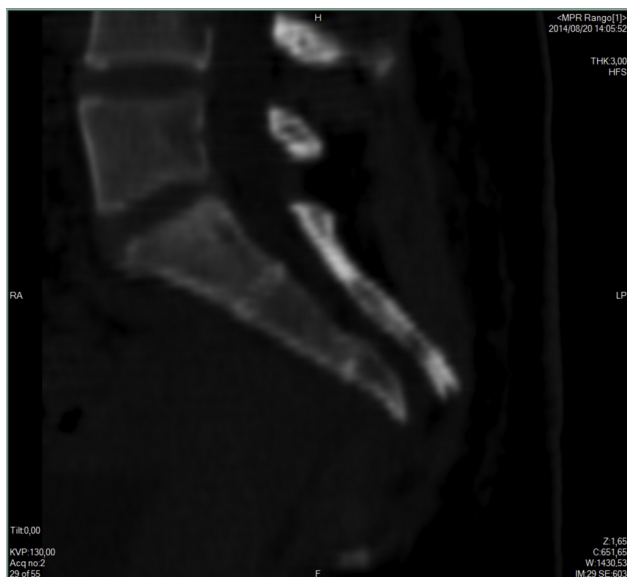


Figura 4 – Corte sagital donde se evidencia ausencia postoperatoria del cele por completa resección del mismo.

A pesar de que los casos pueden ser asintomáticos se recomienda el tratamiento quirúrgico en estas pacientes ya que se pueden presentar complicaciones como la meningitis⁹.

La presentación del cuadro clínico de la paciente es similar a la de los observados en estudios de caso previos que presentan este tipo de dolencia asociada a estreñimiento, por lo que se decidió realizar manejo quirúrgico con abordaje posterior para masas presacras debido al éxito en los resultados del postoperatorio, ya que se ratificaría que disminuye el riesgo de lesiones neurológicas¹¹.

Conclusiones

El meningocele sacro anterior es una dolencia cuyo origen no es claro aún, sin embargo, por el riesgo de morbilidad, principalmente por meningitis, se considera que debe recibir tratamiento quirúrgico así sea asintomático. Gracias a los avances científicos y tecnológicos, en esta época es más sencillo llegar al diagnóstico de un meningocele sacro anterior por la disponibilidad en nuestro medio de las imágenes por resonancia magnética. Actualmente se usan 2 técnicas de abordaje: por vía anterior asistido por endoscopia para ubicar el cuello de la lesión y aislarlo del espacio dural; la otra técnica, como la llevada a cabo en la paciente de este caso, es el abordaje posterior en el cual se realiza laminectomía sacra con disección completa del saco herniario, ligadura del cuello y resección completa del cele. Esta técnica disminuye el

riesgo de lesiones neurológicas como se evidenció en el postoperatorio de este caso. La presentación del cuadro clínico de esta paciente es similar a la observada en estudios de caso previos con este tipo de dolencia asociada a estreñimiento, por lo que se decidió realizar manejo quirúrgico con abordaje posterior con resultados favorables, por lo que se propone continuar la técnica quirúrgica con abordaje posterior para masas presacras.

Conflicto de intereses

Los autores declaran no tener ningún conflicto de intereses.

BIBLIOGRAFÍA

1. Ashley WW, Wright NM. Resection of a giant anterior sacral meningocele via an anterior approach: case report and review of literature. *Surg Neurol.* 2006;66:89–93.
2. Santana JM, Gómez A, Alemán P, Travieso MM. Uretero hidronefrosis severa asociada a meningocele sacro anterior gigante asintomático: presentación de un caso y revisión de la literatura. *Radiología.* 2007;49:43–6.
3. Fitzpatrick MO, Taylor WA. Anterior sacral meningocele associated with a rectal fistula. Case report and review of the literature. *J Neurosurg.* 1999;91 1 Suppl:124–7.
4. Diz-Lois MT, Souto J, Yáñez JA, Vázquez MA, San Millán AM, Vázquez JL. Masa submucosa rectal y meningitis aguda: presentación de un meningocele sacro anterior. *Rev Esp Enferm Dig.* 2005;97:756–7.
5. Lee KS, Gower DJ, McWhorter JM, Albertson DA. The role of MR imaging in the diagnosis and treatment of anterior sacral meningocele. Report of two cases. *J Neurosurg.* 1988;69:628–31.
6. Antuña-Ramos A, García-Fruitoso G, Alamar-Abril M, Guillén-Quesada A, Costa-Clara JM. Meningocele sacro anterior oculto. *Neurocirugía.* 2011;22:342–6.
7. Dyck P, Wilson CB. Anterior sacral meningocele. Case report. *J Neurosurg.* 1980;53:548–52.
8. Beyazal M. An asymptomatic large anterior sacral meningocele in a patient with a history of gestation: A case report with radiological findings. *Case Rep Radiol.* 2013;2013:842620.
9. Koksall A, Canyigit M, Kara T, Ulus A, Gokbayir H, Sarisahn M. Unusual presentation of an anterior sacral meningocele: Magnetic resonance imaging, multidetector computed tomography, and fistulography findings of bacterial meningitis secondary to a rectoanal fistula. *Jpn J Radiol.* 2011;29:528–31.
10. Polat AV, Belet U, Aydin R, Katranci S. Anterior sacral meningocele mimicking ovarian cyst: a case report. *Med Ultrason.* 2013;15:67–70.
11. Gardner PA, Albright AL. "Like mother, like son:" Hereditary anterior sacral meningocele. Case report and review of the literature. *J Neurosurg.* 2006;104 2 Suppl:138–42.