



Repertorio de Medicina y Cirugía

www.elsevier.es/repertorio



Reporte de caso

Sarcoidosis en un atleta de alto rendimiento con patrón recidivante en “árbol en gemación”



Ricardo Duran Acuña^{a,b,*}, Camila Duran Barrera^c, Carolina Araque Parra^{b,d},
Rafael Parra Medina^e y José Fernando Polo Nieto^{b,f}

^a Servicio de Neumología, Hospital de San José, Bogotá D.C., Colombia

^b Fundación Universitaria de Ciencias de la Salud, Bogotá D.C., Colombia

^c Universidad de la Sabana, Bogotá D.C., Colombia

^d Hospital Infantil Universitario de San José, Bogotá D.C., Colombia

^e Servicio de Patología, Fundación Universitaria de Ciencias de la Salud, Bogotá D.C., Colombia

^f Servicio de Patología, Hospital Infantil Universitario de San José, Bogotá D.C., Colombia

INFORMACIÓN DEL ARTÍCULO

Historia del artículo:

Recibido el 23 de julio de 2015

Aceptado el 22 de octubre de 2015

On-line el 30 de marzo de 2016

Palabras clave:

Sarcoidosis

Pulmón

Granulomas

Keywords:

Sarcoidosis

Lungs

Granulomas

R E S U M E N

La sarcoidosis es una enfermedad granulomatosa crónica sistémica de origen desconocido que afecta principalmente el pulmón, pero podría afectar cualquier órgano. Su diagnóstico es de exclusión haciendo necesaria una estricta correlación clínica, radiológica y patológica para su aproximación diagnóstica, adecuado tratamiento y seguimiento. Presentamos un caso de un paciente joven, atleta de alto rendimiento, con una manifestación radiológica infrecuente.

© 2016 Fundación Universitaria de Ciencias de la Salud-FUCS. Publicado por Elsevier España, S.L.U. Este es un artículo Open Access bajo la licencia CC BY-NC-ND (<http://creativecommons.org/licenses/by-nc-nd/4.0/>).

Sarcoidosis with a recurrent “tree-in-bud” pattern in a high-performance athlete

A B S T R A C T

Sarcoidosis is a chronic systemic granulomatous disorder of unknown origin. It predominantly affects the lungs, but it can affect any organ. Sarcoidosis is a diagnosis of exclusion. A strict clinical, radiological and histopathological correlation is required for diagnosis and adequate treatment and follow-up. Herein we present the case of a young high-performance male athlete with an unusual radiological finding.

© 2016 Fundación Universitaria de Ciencias de la Salud-FUCS. Published by Elsevier España, S.L.U. This is an open access article under the CC BY-NC-ND license (<http://creativecommons.org/licenses/by-nc-nd/4.0/>).

* Autor para correspondencia.

Correo electrónico: rimacada@hotmail.com (R. Duran Acuña).

<http://dx.doi.org/10.1016/j.reper.2016.02.003>

0121-7372/© 2016 Fundación Universitaria de Ciencias de la Salud-FUCS. Publicado por Elsevier España, S.L.U. Este es un artículo Open Access bajo la licencia CC BY-NC-ND (<http://creativecommons.org/licenses/by-nc-nd/4.0/>).

Introducción

La sarcoidosis es una enfermedad granulomatosa crónica sistémica, considerada por algunos clínicos como un síndrome¹ que genera compromiso pulmonar en un 90% de los casos. Sin embargo, puede afectar cualquier órgano del cuerpo²⁻⁴, siendo sus manifestaciones impredecibles en cada paciente¹.

Descrita por primera vez en 1877, por el médico inglés Jonathan Hutchinson, como lesiones maculopapulares violáceas en la piel (ahora conocido como lupus pernio), el término fue acuñado gracias a Caesar Boeck, dermatólogo nórdico, cuando publica el artículo *Multiple benign sarkoid of the skin* en 1899, después de observar histológicamente una biopsia de lesiones en la piel la cual resultó similar a la imagen del sarcoma².

La etiología de esta enfermedad es hasta el día de hoy desconocida¹⁻³ y se han planteado múltiples teorías sin poder llegar a una que abarque, en su totalidad, la complejidad de esta patología. Se puede presentar a cualquier edad, encontrando un pico entre la segunda y la tercera década de la vida^{2,3}, con una mayor prevalencia en las mujeres^{1,5}. Puede ser de tipo aguda o llegar a cronificarse, esta última característica con mayor predominio en pacientes de raza negra¹⁻³.

Se tienen datos en España de tasa de incidencia de 1,3 por cada 100.000 personas 2,6; en el este de Europa 3,7 por cada 100.000 y en Japón de una por cada 100.000 personas^{2,5,6}. En EE. UU. se ha estimado que el riesgo de desarrollar sarcoidosis es de 0,85% en personas de raza blanca y de un 2,4% en personas de raza negra^{1,7}.

El compromiso pulmonar puede ir desde alteraciones radiológicas, que se encuentran como hallazgo incidental en un paciente asintomático, o síntomas inespecíficos. Teniendo en cuenta que el aparato respiratorio es uno de los órganos más afectados, se ha establecido que cualquier estructura anatómica del tracto respiratorio puede verse involucrada⁸.

Al examen físico se pueden encontrar escasos estertores espiratorios, a veces tipo velcro, o sibilancias que nos demuestran compromiso de las vías aéreas o alteración estructural debido a procesos fibroticos^{2,3}.

La piel es el segundo órgano que más se ve afectado en esta entidad^{2,4} pueden encontrarse lesiones de tipo maculopapulares, nódulos subcutáneos, placas violáceas, o lupus pernio ubicadas con algún predominio, en cicatrices o tatuajes².

Existe un síndrome típico de la sarcoidosis de instauración aguda y de excelente pronóstico, el síndrome de Lofgren; se caracteriza por eritema nudoso, poliartritis y linfadenopatía bilateral hilar en la radiografía de tórax con o sin compromiso parenquimatoso², este síndrome se ha asociado a una predisposición genética por el complejo mayor de histocompatibilidad (HLA-DRB1)⁹.

En el ojo puede llevar a pérdida completa de la visión^{2,10}. La manifestación ocular más común es la uveítis anterior, que puede ser insidiosa o comprometer cualquier otra parte de la órbita ocular o sus anexos^{2,11,12}; como manifestaciones puede ser asintomático o presentar conjuntivitis, fotofobia o visión borrosa¹.

Es importante tener en cuenta que la sarcoidosis es un diagnóstico de exclusión¹ y no existe hasta el momento algún examen que tenga una alta sensibilidad y especificidad que

nos permita hacer su diagnóstico primario, sin embargo con la sospecha del médico, una buena historia clínica y la ayuda de estudios de laboratorio, radiológicos e histopatológicos se puede llegar a establecer el diagnóstico.

Presentación del caso

Se trata de un paciente masculino de 28 años de edad de raza negra, de ocupación futbolista, quien consulta por cuadro clínico de dos meses de evolución consistente en disnea progresiva, clase funcional según clasificación *Medical Research Council* I-II acompañada de tos de tipo irritativo que se exacerba al suspender actividad física, fiebre no cuantificada intermitente de predominio nocturno asociado a diaforesis profusa, astenia y adinamia. Presentó síntomas similares de menor intensidad un año atrás con tres meses de duración, mientras practicaba deporte, manejado con analgésicos y vitaminas no especificadas. El paciente no tiene antecedentes o factores de riesgo para enfermedad pulmonar y en el examen físico no se identifican anomalías.

Se le solicitaron paraclínicos evidenciando en el cuadro hemático leve leucopenia y monocitos, elevación de la proteína C reactiva (PCR), electrocardiograma con bradicardia sinusal (frecuencia cardiaca de 50 latidos por minuto), ecocardiograma dentro de límites normales (tabla 1).

Radiografía y TAC de tórax, con adenopatías hiliares bilaterales, sin compromiso aparente del parénquima pulmonar (figs. 1 y 2).

Espirometría que demostró una alteración ventilatoria restrictiva leve con compromiso secundario de volúmenes (fig. 3).

Se realizó también BK seriado de esputo con resultado negativo.

Teniendo en cuenta los diferentes hallazgos encontrados, se plantearon como probabilidades diagnósticas sarcoidosis, tuberculosis y neoplasia hematológica, por lo que se decide realizar biopsia ganglionar por mediastinoscopia. En el estudio histopatológico se observan múltiples granulomas bien formados sin necrosis, compuestos por histiocitos epitelioides, un anillo de linfocitos y abundantes células gigantes multinucleadas (fig. 4). Se realizaron coloraciones de Zn y Grocott

Tabla 1 - Paraclínicos

Paraclínicos	Resultado
Hemograma	Leucocitos: 4.550 neutrófilos: 50% linfocitos: 35% Hemoglobina: 13,8 mg/dl hematocrito: 38% monocitos: 15% VSG: 18mm
PCR	36
Función renal	BUN: 16 creatinina: 0,7
VDRL	Negativo
ANAS	1: 40g
Transaminasas	AST: 21 ALT: 27
LDH	300
Ag. febriles	Negativos
VIH	No reactivo
P. de oxígeno	Normal
PPD	8mm
Calcio sérico	9,2

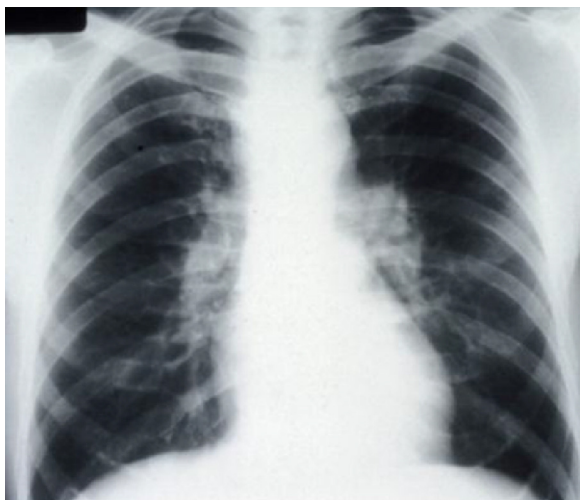


Figura 1 – Radiografía de tórax con adenopatía hiliar bilateral.

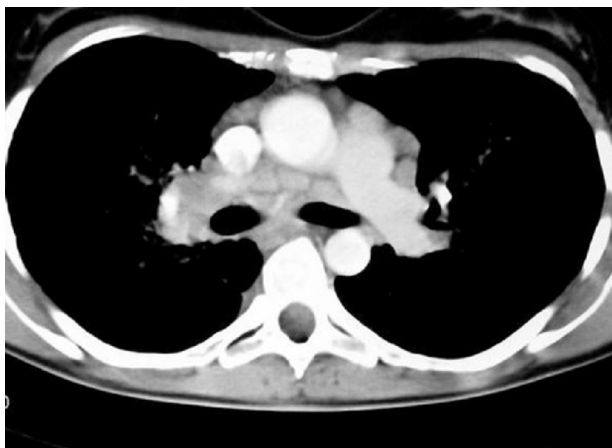

Figura 2 – TAC de tórax con adenopatías hiliares bilaterales sin compromiso parenquimatoso.

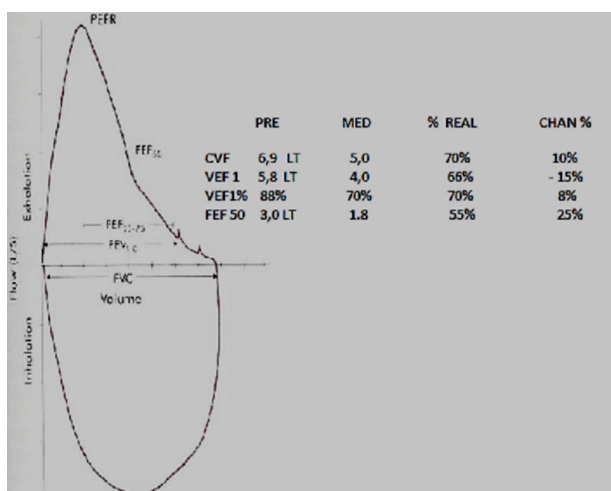


Figura 3 – Espirometría con alteración ventilatoria restrictiva leve.

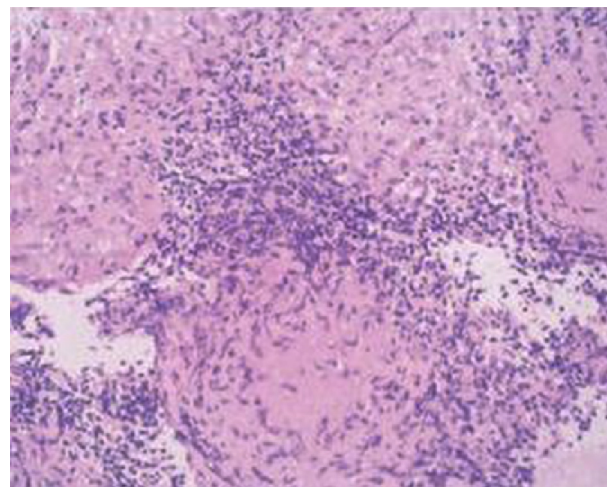


Figura 4 – Hematoxilina-eosina, biopsia ganglionar con granulomas bien formados no necrosantes.

sin evidenciar bacilos ácido-alcohol resistentes ni hongos respectivamente. Con esto se diagnosticó enfermedad granulomatosa crónica no necrosante tipo sarcoidosis.

Al tratarse de un paciente atleta que depende laboralmente de esta actividad y quien ve afectada su actividad física de manera importante, se inicia de manera inmediata manejo farmacológico con corticoterapia 1 mg/kg (Deflazacort). En la cita de control, mes y medio después de la eventualidad, y se cita a control en mes y medio, se observa disminución progresiva de la sintomatología. Se continúa tratamiento farmacológico durante los siguientes nueve meses realizando destete progresivo de la dosis hasta llegar a 6 mg/día, lo que evidencia estabilidad y mejoría del cuadro clínico.

Seis meses después el paciente consulta nuevamente por aumento de la tos de características húmedas y disminución de su capacidad física con aumento de la disnea de MRC I a II; se le solicitan paraclínicos que evidencian monocitos y presencia de eosinófilos en el cuadro hemático, la PCR se encuentra aumentada con respecto al valor previo y cabe resaltar una leve hipercalcemia que presenta el paciente. Se realizó nueva TAC de tórax con opacidades en árbol de gemaación en el hemitórax derecho, correspondientes a compromiso de las vías aéreas periféricas (fig. 5).

Dados estos hallazgos radiológicos y teniendo en cuenta el manejo con terapia inmunosupresora, se solicita inducción de esputo para realización de BK seriado y PPD para descartar tuberculosis, el reporte es negativo para ambos. Ante la sospecha de un deterioro de la función pulmonar y posible progresión a estadio II se solicita una espirometría que da como resultado normal.

Se considera recaída y progresión de la enfermedad y se decide reajustar el tratamiento farmacológico, se aumenta la dosis de corticoide a 30 mg/día. Se cita para seguimiento a los 20 días donde se encuentra adecuada y satisfactoria evolución clínica y radiológica (fig. 6). Se considera continuar tratamiento y control mensual. Se demuestra cómo el paciente remite a un estadio I y permanece estacionario.

Este reajuste en el tratamiento permitió llevar al paciente a mejoría del cuadro sintomático, estabilidad radiológica,

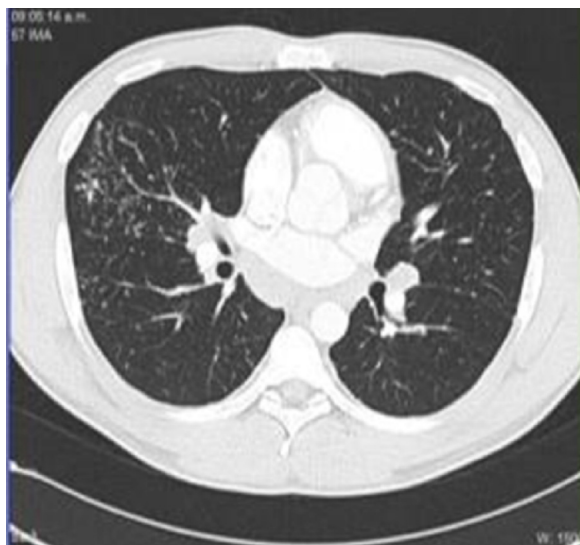

Figura 5 – TAC de tórax con opacidades en árbol en gemación en el hemitórax derecho.

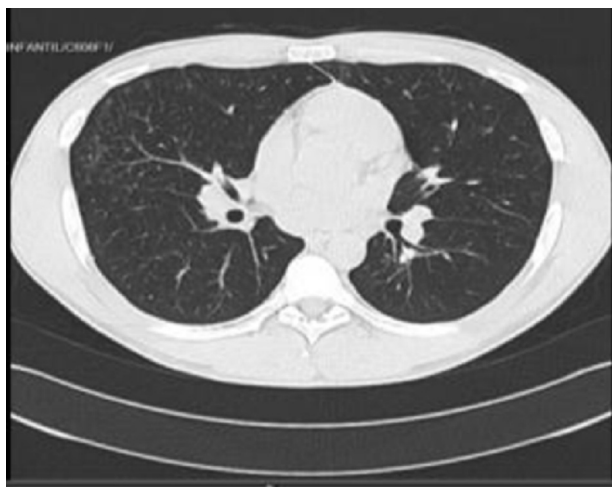

Figura 6 – TAC de tórax con notable mejoría con desaparición parcial de las opacidades en árbol en gemación.

laboratorios normales con PCR, cuadro hemático y calcio sérico normal, así como la normalización de la espirometría. Actualmente el paciente permanece estable recibiendo manejo con Deflazacort a 15 mg día y con óptimas condiciones en su actividad física y laboral.

Discusión

La sarcoidosis es una enfermedad granulomatosa sistémica considerada por algunos clínicos como un síndrome¹ que genera compromiso pulmonar en un 90% de los pacientes que la presentan. Sin embargo puede afectar cualquier órgano del cuerpo²⁻⁴, siendo sus manifestaciones impredecibles en cada paciente¹.

Es una enfermedad que se presenta en todo el mundo cuya incidencia, manifestaciones y pronóstico es variable e

impredecible^{2,3}. La mayoría de los reportes que se obtienen son del Norte de Europa y Estados Unidos⁴, con tasas de incidencia en este último país de 10,9 por cada 100.000 personas caucásicas y 35,5 por cada 100.000 personas afroamericanas^{1-3,7}.

La etiología de esta enfermedad es hasta el día de hoy desconocida¹⁻³, pero se han planteado múltiples teorías, una de estas, es de tipo ambiental, la cual señala que esta enfermedad se produce cuando un huésped genéticamente susceptible se expone a un antígeno del medio ambiente, el cual hasta el día de hoy es desconocido^{2,3}. En el estudio «A Case Controlled Etiologic Study of Sarcoidosis», demostró que existían 5 ocupaciones y 5 factores de riesgo exposicionales que favorecerían la presentación de esta enfermedad, entre las cuales se encuentran la agricultura, trabajadores de la salud, cría de aves, manufacturación automotriz y profesores de colegios. Y entre los factores exposicionales se encuentran los insecticidas y pesticidas, moho, ambientes húmedos y el uso en los hogares de aire acondicionado^{2,13,14}.

Se ha sospechado también, que influyen agentes infecciosos para el desarrollo de esta enfermedad. En un metaanálisis, en el que se revisaron 26 años de datos publicados acerca de esta entidad, se encontró que de 847 pacientes con diagnóstico de sarcoidosis, un 26% fueron positivos para DNA o RNA de micobacterias^{15,16}, y otros estudios han sugerido que existe un peor pronóstico para aquellos pacientes en los que se identifican lesiones sarcoidales en cavidad oral y son positivos para este DNA de micobacteria¹⁰⁻¹⁷. A su vez han observado polimorfismos en genes «específicos», como lo son el butrophylin-like 2, HLA-DBR1, annexin A 11, y a asociaciones con los cromosomas 6,10 y 11^{1,2,18,19}.

Las mujeres y las personas de raza negra son más susceptibles a presentar esta enfermedad, cosa que también se comprobó en un estudio realizado por «Black Women's Health Study», en donde se eligieron 59.000 mujeres negras ciudadanas americanas, se les hizo seguimiento y se calculó la incidencia anual de sarcoidosis de 71 por cada 100.000, encontrando un primer pico de 92 por cada 100.000 mujeres entre los 40 y los 49 años de edad^{1,20}, concluyendo que no solo posiblemente exista una susceptibilidad dependiendo de la raza y el género, sino que las personas de raza negra como nuestro paciente pueden presentar una enfermedad más crónica, mayor compromiso multiorgánico y un aumento de la morbimortalidad¹.

Es importante hacer una anotación acerca de las alteraciones a nivel del metabolismo del calcio que puede llevar la sarcoidosis. Principalmente se presenta una hipercalcemia e hipercalciuria, que se deben a que los macrófagos que se encuentran presentes en los granulomas de la sarcoidosis producen la 1- α -hydroxylasa, que ayuda a convertir la 25-hydroxycholecalciferol en su forma activa^{1,2}. Estas anomalías en la homeostasis del calcio en esta entidad, llevan a que a nivel renal los pacientes puedan presentar cálculos, nefrocalcinosis y en algunos casos insuficiencia renal²¹. En este caso el paciente alcanzó a presentar hipercalcemia leve.

En cuanto al diagnóstico de sarcoidosis hay que tener en cuenta que esta es una enfermedad de exclusión, habiendo descartado otras patologías con las que se hace su diagnóstico diferencial como lo son la tuberculosis, algunas micosis, granulomatosis linfomatoidea y neumonitis de hipersensibilidad.

Debido al importante compromiso pulmonar, es necesario solicitarle al paciente estudios imagenológicos tales como radiografía y TAC de tórax, que nos van a permitir estadificar al paciente.

Estadio 0, aquellos pacientes con una placa de tórax normal, estadio I (siendo este el que inicialmente presentaba nuestro paciente) en el que se pueden encontrar adenopatías hiliares bilaterales sin observarse compromiso en el parénquima pulmonar; estadio II, al que progresa nuestro paciente, en el que además de las adenopatías ya se puede observar imágenes en árbol en gemación, siendo este descrito en la literatura, como nódulos centrolobulillares ramificados que se unen, debido a que en los bronquiolos se lleva a cabo un proceso inflamatorio con ocupación de esta vía aérea²², situación radiológica que no es patognomónica de la sarcoidosis, habiéndose descrito en otras entidades, infecciosas o de origen inmunológico, estadio III, en el que se presentan alteraciones a nivel del parénquima pulmonar como densidades reticulares, retículo-nodulares, o en árbol en gemación ya descritos, sin compromiso ganglionar, estadio IV, con fibrosis pulmonar y formación de conglomerados^{1,2,22}.

Cuando se ha evidenciado imagenológicamente el compromiso linfático y/o parenquimatoso, debe considerarse llevar al paciente a un procedimiento broncoscópico, el cual permitirá obtener muestras de las células que inflaman los alvéolos, realizando un lavado broncoalveolar, en el cual se evidenciará una alveolitis linfocítica a expensas de linfocitos CD4+, situación que lo permitirá diferenciar de otras patologías formadoras de granulomas como la alveolitis alérgica extrínseca, en la cual predomina el recuento CD8+²². Una vez el paciente ha sido llevado a fibrobroncoscopia óptica, debe considerarse la realización de biopsia transbronquial para estudio histopatológico, que permitirá establecer la presencia de granulomas no caseificantes, sea el momento de mencionar que estos hallazgos aun cuando altamente sugestivos de sarcoidosis ante la ausencia de BAAR, pueden verse en otra entidad que puede ser clínica e histológicamente indiferenciada de la sarcoidosis, como lo es la beriliosis²², situación en la cual toma relevancia prioritaria el antecedente laboral o exposicional del paciente.

Una alternativa diagnóstica, para obtención de tejido y estudio histopatológico es la mediastinoscopia la cual nos permite por esta vía quirúrgica obtener muestra de ganglios y adenopatías localizadas a nivel de las estructuras derechas del mediastino (procedimiento al cual fue sometido nuestro paciente como primer abordaje), en su defecto una tercera alternativa diagnóstica es la biopsia por toracoscopia que permitirá el acceso a estructuras mediastinales izquierdas y/o parénquima pulmonar.

En el caso clínico expuesto, con los hallazgos radiológicos se evidencia cómo este paciente de sexo masculino, en la tercera década de la vida, de raza negra y deportista de alto rendimiento inicia con un estadio I de la enfermedad (linfadenopatía hilar bilateral sin compromiso del parénquima), presenta mejoría sintomática al recibir tratamiento con corticoides, sin embargo al disminuir progresivamente la dosis, presenta reaparición de los síntomas, y progresión de patrón radiológico hasta un estadio II (linfadenopatía hilar bilateral con cambios parenquimatosos), con un patrón de árbol en gemación, inicialmente teniendo en cuenta que recibe manejo con medicamentos inmunosupresores, se trata de un

paciente sintomático respiratorio y habita en un país considerado zona endémica de tuberculosis, se sospecha infección por micobacterias. Sin embargo, las pruebas de tuberculina y microbiológicas son negativas, con lo cual se descarta dicho diagnóstico. Presenta una respuesta clínica y paraclínica adecuada al incremento de la dosis de corticoide.

En lo que corresponde al tratamiento de la sarcoidosis, en primer lugar se debe tener en cuenta que un porcentaje relativamente importante de las formas de sarcoidosis en estadio uno y/o dos puede llegar a involucionar de manera espontánea, existiendo registros de una remisión del 50% o algo más a los 3 años después de su diagnóstico y en 10 años de un 80%, con leves o nulas secuelas²².

Se ha visto que un porcentaje cercano al 25% de estos pacientes permanece estable a lo largo de los años de la enfermedad, por el contrario un 25% restante de las formas de sarcoidosis principalmente en estadios II o III, y como describimos previamente en paciente con raza negra, la enfermedad puede progresar o en su defecto recaer con la supresión de la terapia hasta en un 74% de los pacientes¹, situación que se observó en nuestro reporte de caso.

En el momento actual, en aquellos pacientes en quienes se ha considerado terapia farmacológica para controlar su enfermedad, ya sea por la presencia de manifestaciones clínicas limitantes o en su defecto por compromiso neurológico, cardíaco u ocular (uveítis anterior), la terapia de elección siguen siendo los corticoides^{1,2,22}, recordando como mencionamos anteriormente que un porcentaje no despreciable de pacientes suelen recaer a la suspensión de la terapia.

Otras alternativas terapéuticas, descritas en la literatura médica, que han sido controvertidas en cuanto a su uso, son la utilización de metotrexate y antimaláricos, como ahorradores de corticoides, y más discutido aún la utilización de terapias alternas como lo son el interferón γ , el infliximab y el adalimumab¹.

Conclusión

En este artículo hemos tenido la oportunidad de presentar un paciente de raza negra, quien comienza con un cuadro respiratorio inespecífico, con imágenes radiológicas y hallazgos histopatológicos compatibles con sarcoidosis. Se inició tratamiento farmacológico con respuesta inicial adecuada, pero posterior reinicio de síntomas y aparición de un patrón radiológico infrecuente, que llevó a sospechar otros diagnósticos clínicos, los cuales fueron descartados, considerando que la etiología de dichos hallazgos era la sarcoidosis *per se*.

En nuestro caso el paciente, como ha sido descrito en la literatura médica, por su fenotipo y raza muestra un comportamiento crónico de la enfermedad con una adecuada respuesta terapéutica al uso de corticoides, pero al intentar disminuir dosis hasta 6 mg, el paciente presenta recaída más progresión de la enfermedad, obligando a incrementar la dosis del corticoide mostrando, afortunadamente para el paciente, estabilidad y mejoría.

Este caso es un claro ejemplo clínico de sarcoidosis que se presentó en un paciente de raza negra, que puede llegar a limitar la actividad física y laboral como en nuestro paciente, que es deportista de alto rendimiento de profesión, por lo que es

importante saber reconocer que pueden presentarse diferentes patrones radiológicos, que no son patognomónicos, y que pueden llevar a sospechar otras entidades, las cuales deben ser tenidas en cuenta y por lo tanto descartadas dado que se que se trata de un diagnóstico de exclusión, que es susceptible de tratamiento, con desenlaces satisfactorios.

Conflicto de intereses

Los autores declaran no tener ningún conflicto de intereses.

BIBLIOGRAFÍA

- Baughman RP, Culver DA. Sarcoidosis. *Clin Chest Med.* 2015;36.
- Hamzeh N. Sarcoidosis. *Med Clin North Am.* 2011;95:1223-34.
- Statement on sarcoidosis. Joint Statement of the American Thoracic Society (ATS), the European Respiratory Society (ERS) and the World Association of Sarcoidosis and Other Granulomatous Disorders (WASOG) adopted by the ATS Board of Directors and by the ERS Executive Committee, February 1999. *Am J Respir Crit Care Med.* 1999;160:736-55.
- Baughman RP, Teirstein AS, Judson MA, Rossman MD, Yeager H Jr, Bresnitz EA, et al. Clinical characteristics of patients in a case control study of sarcoidosis. *AM J Respir Crit Care Med.* 2001;164:1885-9.
- Morimoto T, Azuma A, Abe S, Usuki J, Kudoh S, Sugisaki K, et al. Epidemiology of sarcoidosis in Japan. *Eur Respir J.* 2008;31:372-9.
- Sharma OP. Sarcoidosis around the world. *Clin Chest Med.* 2008;29:357-63.
- Rybicki BA, Major M, Popovich J Jr, Maliarik MJ, Iannuzzi MC. Racial differences in sarcoidosis incidence: a 5-year study in a health maintenance organization. *Am J Epidemiol.* 1997;145:234-41.
- Pacheco M, Ojeda P, Chaparro P, Garay M. Lesión traqueal no neoplásica. Sarcoidosis. Descripción de un caso y revisión de la literatura. *Rev. Colomb. Neumol.* 2012;23:130-5.
- Morgenthau AS, Iannuzzi MC. Recent advances in sarcoidosis. *Chest.* 2011;139:174-82.
- Edelsten C, Pearson A, Joynes E, Stanford MR, Graham EM. The ocular and systemic prognosis of patients presenting with sarcoid uveitis. *Eye (Lond).* 1999;13 Pt 6:748-53.
- Baughman RP, Lower EE, Kaufman AH. Ocular sarcoidosis. *Semin Respir Crit Care Med.* 2010;31:452-62.
- Papadia M, Herbot CP, Mochizuki M. Diagnosis of ocular sarcoidosis. *Ocul Immunol Inflamm.* 2010;18:432-41.
- Design of a case control etiologic study of sarcoidosis, (ACCESS). ACCESS Research Group. *J Clin Epidemiol.* 1999;52:1173-86.
- Newman LS, Rose CS, Bresnitz EA, Rossman MD, Barnard J, Frederick M, et al. A case control etiologic study of sarcoidosis: environmental and occupational risk factors. *Am J Respir Crit Care Med.* 2004;170:1324-30.
- Mazurek GH, Jereb J, Vernon A, LoBue P, Goldberg S, Castro K. Updated guidelines for using Interferon Gamma Release Assays to detect Mycobacterium tuberculosis infection - United States, 2010. *MMWR Recomm Rep.* 2010;59(RR-5):1-25.
- Gupta D, Agarwal R, Aggarwal AN, Jindal SK. Molecular evidence for the role of mycobacteria in sarcoidosis: a meta-analysis. *Eur Respir J.* 2007;30:508-16.
- Kendrick CG, Brown RA, Reina R, Ford BP, Reed RJ, Nesbitt LT Jr. Cutaneous sarcoidosis presenting as leonine facies. *Cutis.* 2004;73:57-62.
- Ijnen PA, Voorter CE, Nelemans PJ, Verschakelen JA, Bekers O, Drent M. Butyrophilin-like 2 in pulmonary sarcoidosis: a factor for susceptibility and progression? *Hum Immunol.* 2011;72:342-7.
- Spagnolo P, Sato H, Grutters JC, Renzoni EA, Marshall SE, Ruven HJ, et al. Analysis of BTNL2 genetic polymorphisms in British and Dutch patients with sarcoidosis. *Tissue antigens.* 2007;70:219-27.
- Cozier YC, Berman JS, Palmer JR, Boggs DA, Serlin DM, Rosenberg L. Sarcoidosis in black women in the United States: data from the Black Women's Health Study. *Chest.* 2011;139:144-50.
- Iannuzzi M. Sarcoidosis. En: Goldman L, Schafer AI, editores. *Cecil y Goldman Tratado de medicina interna.* España: Elsevier; 2013. p. 586-90.
- Hidalgo A. Radiología de las infecciones fúngicas invasoras del aparato respiratorio. Sección de radiología torácica, Servicio de radiodiagnóstico, Hospital de la Santa Creu i Sant Pau. *Rev Iberoam Micol Barcelona.* 2007;24:14-8.