



Repertorio de Medicina y Cirugía

www.elsevier.es/repertorio



Reporte de caso

Crisis afásica simulando un ataque cerebrovascular isquémico agudo en el Servicio de Neurología del Hospital de San José de Bogotá DC



Eduardo Palacios Sánchez^{a,b,c,*}, Leonardo Hernández^{a,b,c} y Jean Paul Vergara^{a,b,c,d}

^a Servicio de Neurología, Hospital de San José, Bogotá DC, Colombia

^b Sociedad de Cirugía de Bogotá, Bogotá DC, Colombia

^c Fundación Universitaria de Ciencias de la Salud, Bogotá DC, Colombia

^d Neurofisiología-Epilepsia, Universidad del Rosario, Fundación Santa Fe de Bogotá, Bogotá DC, Colombia

INFORMACIÓN DEL ARTÍCULO

Historia del artículo:

Recibido el 17 de enero de 2015

Aceptado el 5 de mayo de 2016

On-line el 4 de agosto de 2016

Palabras clave:

Afasia

Crisis parcial simple

Ataque cerebrovascular agudo

Electroencefalograma

Videotelemetría

R E S U M E N

Se ha demostrado que la afasia como fenómeno ictal o postictal, se observa en cerca del 17% de los pacientes. Los casos en que es el único síntoma ictal, como en el estado epiléptico afásico, podría presentar un reto diagnóstico, y dependen de la sospecha diagnóstica del clínico. Presentamos el caso de un adulto mayor, que llega a urgencias por una alteración del lenguaje. Fue enfocado como un ataque cerebrovascular isquémico, pero después de evaluar la imagen de resonancia magnética cerebral simple se solicitó videotelemetría, que mostró descargas epileptiformes lateralizadas en región temporal izquierda, por lo que el paciente fue manejado como un estatus de afasia, con mejoría.

© 2016 Fundación Universitaria de Ciencias de la Salud-FUCS. Publicado por Elsevier España, S.L.U. Este es un artículo Open Access bajo la licencia CC BY-NC-ND (<http://creativecommons.org/licenses/by-nc-nd/4.0/>).

Aphasia imitating an acute ischaemic cerebrovascular attack in the Neurology Department of the Hospital de San José Bogotá DC

A B S T R A C T

Ictal or post-ictal aphasia has been demonstrated in almost 17% of patients. In some cases in which it is the only ictal symptom, as in the epileptic aphasic status, it could represent a diagnostic challenge, and depend on the level of clinical suspicion. A case is presented of an elderly adult who arrived in the emergency room with a speech impairment. It was first suspected as an ischaemic cerebrovascular attack, but the video telemetry, requested after evaluating the magnetic resonance image, showed lateralised epileptiform discharges in the left temporal region, for which the patient was managed as an aphasic status with subsequent improvement.

© 2016 Fundación Universitaria de Ciencias de la Salud-FUCS. Published by Elsevier España, S.L.U. This is an open access article under the CC BY-NC-ND license (<http://creativecommons.org/licenses/by-nc-nd/4.0/>).

* Autor para correspondencia.

Correo electrónico: epals@hotmail.com (E. Palacios Sánchez).

<http://dx.doi.org/10.1016/j.reper.2016.07.001>

0121-7372/© 2016 Fundación Universitaria de Ciencias de la Salud-FUCS. Publicado por Elsevier España, S.L.U. Este es un artículo Open Access bajo la licencia CC BY-NC-ND (<http://creativecommons.org/licenses/by-nc-nd/4.0/>).

Caso clínico

Paciente varón de 53 años, valorado en urgencias del Hospital de San José de Bogotá DC, con cuadro clínico de 8 días de dificultad para la articulación de la palabra y alteración para nombrar objetos, lenguaje incoherente que se mantenía en el tiempo, asociado con cefalea bifrontal tipo peso, con intensidad subjetiva 5-6/10, de aparición progresiva, sin náuseas, ni vómito, que no aumentaba con la maniobra de Valsalva. No mejoró con AINE, ni cursó con fiebre. Como antecedentes de importancia, es un paciente diabético, no insulinoquiriente y dislipidémico, en manejo con sus medicamentos. Al examen físico general no se encuentran alteraciones neurológicas, estado de conciencia, alerta; funciones mentales superiores, lenguaje fluente, no nomina, repite, comprende las órdenes sencillas, parafasias, habla disartria espástica, agrafia y alexia. Pares craneales: pupilas 4 mm, reflejos fotomotor y consensual conservados, fundoscopia normal, movimientos oculares conservados, simetría y sensibilidad facial conservadas, pares bajos sin alteraciones. Examen motor: tono y trofismo conservado, fuerza muscular: 5/5 en las cuatro extremidades; reflejos: RMT+++/+ respuesta plantar flexora bilateral; examen sensitivo: sensibilidad superficial al dolor conservada. Coordinación y marcha normales, sin signos meníngeos. Se decide realizar, al paciente, una tomografía axial computarizada (TAC) cerebral simple de urgencias (fig. 1), que muestra área de malacia temporal izquierda, sin imágenes agudas. Los exámenes paraclínicos sanguíneos muestran leve leucocitosis: 13,5% neutrófilos, 73,6% linfocitos; 17% hemoglobina 277 mg/dl; glucemia: 105 mg/dl, resto de química sanguínea normal. Colesterol total 142 mg/dl, HDL 21 mg/dl, LDL 90 mg/dl y triglicéridos 137 mg/dl. Con estos hallazgos se interpreta que el paciente cursa con un síndrome neurovascular subagudo temporal izquierdo. Se realizan, además, ecocardiograma transtorácico y Doppler de carótidas, que fueron normales.

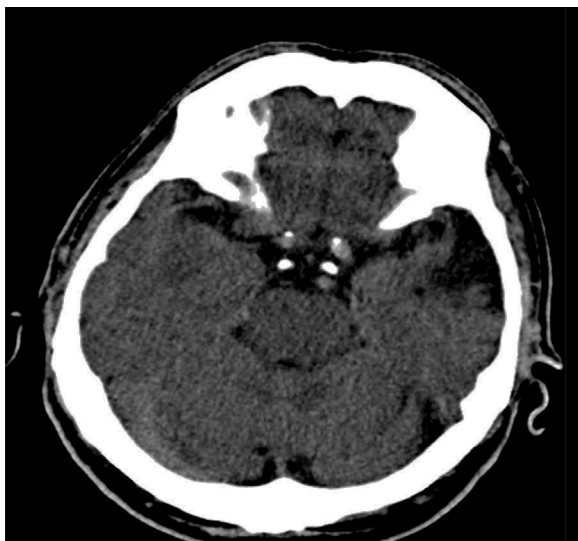

Figura 1 – TAC cerebral simple, que muestra área de encefalomalacia temporal izquierda.

Al no encontrar lesiones agudas en la TAC, se decide realizar, al paciente, una resonancia magnética cerebral simple, que muestra área de encefalomalacia temporal izquierda, sin lesiones agudas. Se complementan los estudios con punción lumbar por el historial de cefalea y leucocitosis, el resultado del líquido cefalorraquídeo (LCR) es: aspecto transparente, presión apertura: 12 cm/H₂O, leucocitos 6 mm³, hematíes 8 mm³, proteínas 55, glucosa LCR 67, glucemia 130 mg/dl, índice glucosa 0,51, serología no reactiva, tinciones y Gram negativos. El análisis de este LCR no sugiere infección aguda. Ante la sospecha de descargas epilépticas, se conecta el paciente a la videotelemedicina, encontrándose descargas epiléptiformes lateralizadas izquierdas (por su abreviatura en inglés, PLED) (fig. 2). Se diagnostica estatus discognitivo-afasia (Luders 1997), por lo que se inicia manejo con benzodiazepinas sin lograr mejoría, se hace impregnación con fenitoína 20 mg/kg, sin obtener cambios, se inicia manejo con levetiracetam 2 g por vía oral, y se continúa con 1.000 mg por vía oral cada 8 h, con lo cual el paciente mejora.

Discusión

En el adulto mayor que ingresa a urgencias con alteración súbita del lenguaje, el accidente cerebrovascular (ACV) agudo es el primer diagnóstico como parte del algoritmo en el manejo de urgencias^{1,2}. En los pacientes en los cuales las imágenes no concuerden con el cuadro clínico del paciente, y que además tengan lesiones en el lóbulo temporal, las crisis epilépticas entran a formar parte de las posibilidades diagnósticas para el neurólogo³.

La posibilidad de que la afasia pudiera ser la manifestación aislada de una descarga ictal se sospechaba desde hace más de 50 años (Amabile et al., 1966). Se ha demostrado que la afasia, como un fenómeno ictal o postictal, se observa en cerca del 17% de los pacientes⁴.

Los casos en que la afasia es el único síntoma ictal, como en el estado epiléptico afásico, podrían presentar un reto diagnóstico. Los criterios diagnósticos propuestos se describen a continuación:

1. El paciente debe tener alterada la producción del lenguaje durante los ataques
2. La conciencia debe estar preservada
3. Documentar por monitorización electroencefalográfica
4. La afasia se debe resolver o casi resolver con el tratamiento

Si no hay una correlación entre la semiología clínica y los hallazgos del electroencefalograma (EEG), puede ser un reto tanto diagnóstico como terapéutico, y los pacientes pueden ser inadecuadamente diagnosticados y tratados⁵. Es frecuente la implicación del lóbulo temporal izquierdo, por compromiso de la rama angular de la arteria cerebral media izquierda^{6,7}.

El estado epiléptico se define como la crisis con duración superior a 5 min, o más de 2 crisis sin recuperación de la conciencia entre crisis y crisis⁸. La monitorización electroencefalográfica es una gran herramienta para apoyar el diagnóstico, y la aparición de PLED, hacen pensar en una lesión estructural, ya que la literatura reporta su aparición.

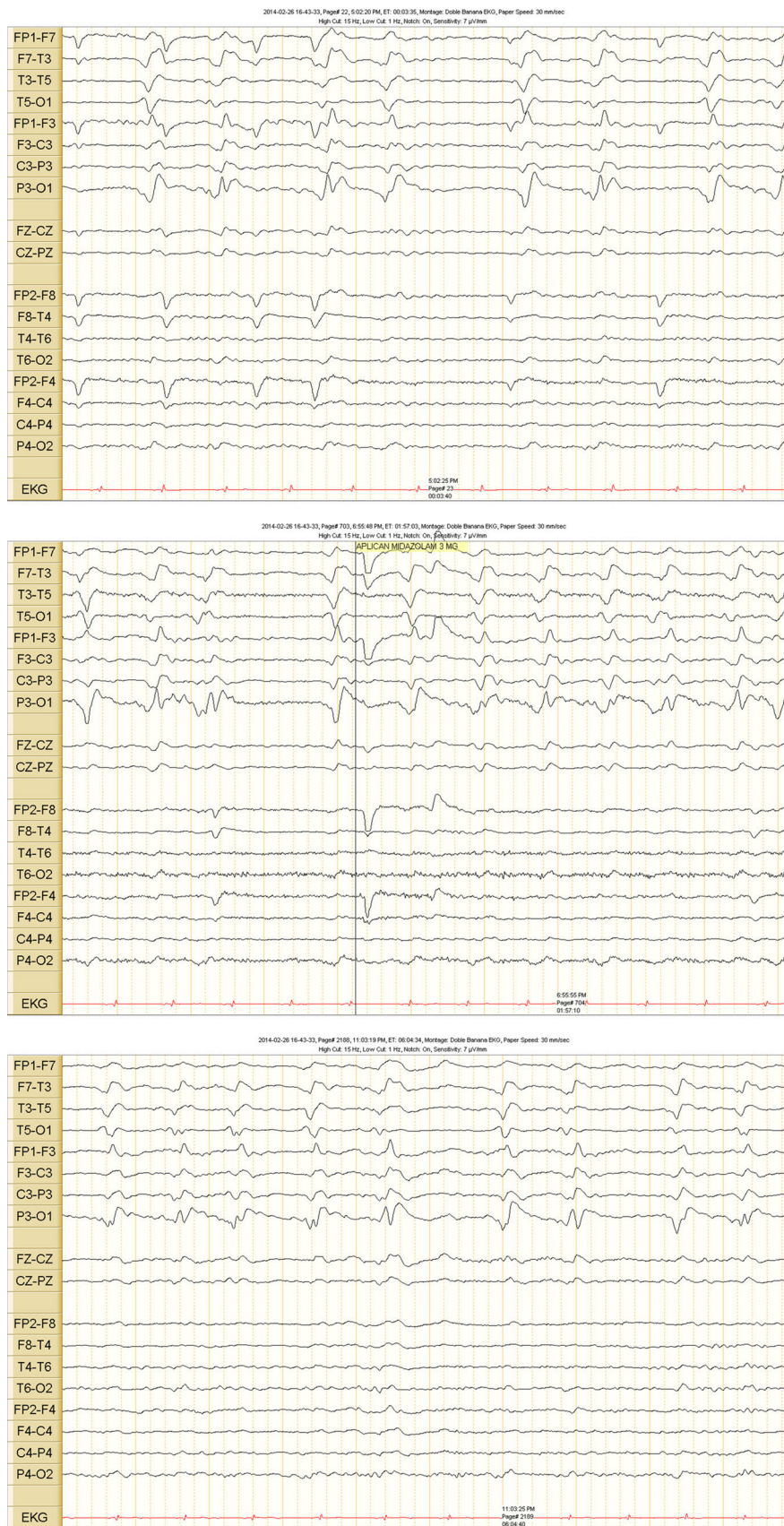


Figura 2 – Videotelemedicación. Muestra descargas epileptiformes lateralizadas.

Se describe en el 46% de los pacientes con ACV y en el 30% de aquellos con tumores⁹.

El manejo adecuado y temprano es fundamental, se puede estimar que entre el 15-43% de todos los casos con estado de mal epiléptico que ingresan al hospital se convierten en resistentes¹⁰. En las diferentes series de casos, aunque son pequeñas, el topiramato controló la situación en el 62% (37/60), lacosamida en el 10% (1/10), pregabalina en el 0% (0/2%) y levetiracetam en el 46% (17/35). Al revisar el tiempo en el cual los medicamentos ya mencionados controlaban el estado epiléptico, la duración media fue de 144 h (rango: 0-720 h para el topiramato, 144 h (rango: 24-336 h) para lacosamida, 1.632 h (rango: 744-2.520 h) para pregabalina y 81 h (rango: 24-288) para levetiracetam¹¹.

Un EEG de rutina puede no demostrar la actividad epiléptica electroencefalográfica, incluso durante períodos de trastornos del habla. Además, los pacientes pueden estar afásicos durante varios días o incluso semanas después de que el patrón ictal del EEG ictal se haya resuelto. El examen clínico por sí mismo puede ser insuficiente para tomar decisiones sobre el tratamiento, por lo que sugerimos realizar videotelemedría de rutina en pacientes con resonancia magnética cerebral simple normal, y que se sospechen crisis afásicas¹².

Conclusión

En adultos mayores con clínica de ACV e imágenes normales, la videotelemedría es una herramienta para descartar crisis focales, sobre todo en pacientes con antecedentes de lesiones seculares temporopolares y temporobasal anterior, a diferencia de lo que antes se pensaba que solo áreas del lenguaje perisilvianas podían causar esta semiología. Las manifestaciones ictales y el habla postictal pueden ir desde una afasia global que ocurre durante el período ictal, hasta una afasia transcortical. Además, otra característica distintiva de este tipo de convulsiones, en comparación con crisis parciales complejas típicas causadas por la esclerosis del hipocampo, es que la conciencia puede estar conservada, como lo demuestra la falta de amnesia postictal.

Responsabilidades éticas

Protección de personas y animales. Los autores declaran que para esta investigación no se han realizado experimentos en seres humanos ni en animales.

Confidencialidad de los datos. Los autores declaran que han seguido los protocolos de su centro de trabajo sobre la publicación de datos de pacientes.

Derecho a la privacidad y consentimiento informado. Los autores declaran que en este artículo no aparecen datos de pacientes.

Conflicto de intereses

Los autores declaran no tener ningún conflicto de intereses.

BIBLIOGRAFÍA

1. Toledo M, Munuera J, Sueiras M, Rovira R, Alvarez-Sabín J, Rovira A. MRI findings in aphasic status epilepticus. *Epilepsia*. 2008;49:1465-9.
2. Chung PW, Seo DW, Kwon JC, Kim H, Na DL. Nonconvulsive status epilepticus presenting as a subacute progressive aphasia. *Seizure*. 2002;11:449-54.
3. Toledano R, Jiménez-Huete A, García-Morales I, Campo P, Poch C, Strange BA, et al. Aphasic seizures in patients with temporopolar and anterior temporobasal lesions: A video-EEG study. *Epilepsy Behav*. 2013;29:172-7.
4. Sadiq SB, Hussain SA, Norton JW. Ictal aphasia: An unusual presentation of temporal lobe seizures. *Epilepsy Behav*. 2012;23:500-2.
5. Loddenkemper T, Kotagal P. Lateralizing signs during seizures in focal epilepsy. *Epilepsy Behav*. 2005;7:1-17.
6. Abou-Hamden A. Small temporal pole encephalocoeles: A treatable cause of "lesion negative" temporal lobe epilepsy. *Epilepsia*. 2010;51:2199-202.
7. Ali F. The assessment of consciousness during partial seizures. *Epilepsy Behav*. 2012;23:98-102.
8. Ericson EJ, Gerard EE, Macken MP, Schuele SU. Aphasic status epilepticus: Electroclinical correlation. *Epilepsia*. 2011;52:1452-8.
9. Patel M, Bagary M, McCorry D. The management of Convulsive Refractory Status Epilepticus in adults in the UK: No consistency in practice and little access to continuous EEG monitoring. *Seizure*. 2015;24:33-7.
10. Asadi-Pooya AA, Jahromi MJ, Izadi S, Emami Y. Treatment of refractory generalized convulsive status epilepticus with enteral topiramate in resource limited settings. *Seizure*. 2015;24:114-7.
11. Rantsch K, Walter U, Wittstock M, Benecke R, Rösche J. Treatment and course of different subtypes of status epilepticus. *Epilepsy Res*. 2013;107:156-62.
12. Al-Mufti F, Claassen J. Neurocritical care: Status epilepticus review. *Crit Care Clin*. 2014;30:751-64.