



Reporte de caso

## Ampliación del anillo aórtico, procedimiento de Manougian

### Aortic annulus enlargement using the Manougian procedure

Juan Fernando Parra MD<sup>a,b</sup>  
Giovanny Rios MD<sup>c</sup>  
William Rios MD<sup>d</sup>  
Oscar Edison Sánchez MD<sup>c</sup>

<sup>a</sup>Cirugía General, Fundación Universitaria de Ciencias de la Salud, Bogotá DC, Colombia.

<sup>b</sup>Fellow Cirugía Cardiovascular, Pontificia Universidad Javeriana. Bogotá DC, Colombia.

<sup>c</sup>Servicio de Cirugía Cardiovascular, Hospital de San José, Pontificia Universidad Javeriana, Bogotá DC, Colombia.

<sup>d</sup>Cirugía Cardiovascular. Hospital de San José. Bogotá DC, Colombia.

#### RESUMEN

El procedimiento de Manougian es una de las técnicas empleadas para la ampliación del anillo aórtico en los casos de anulus pequeño o discordancia válvulo-protésico-paciente, que se utiliza con el fin de implantar una válvula de mayor tamaño y así evitar las complicaciones derivadas de una prótesis pequeña para el área corporal del paciente. Se presenta el caso de una mujer adulta joven con antecedente de reemplazo valvular aórtico el cual se encuentra con estenosis severa, quien presenta en el intraoperatorio un anillo valvular estrecho que requiere de las técnicas de ampliación del anillo aórtico para la implantación de una prótesis adecuada.

*Palabras clave:* anulus aórtico, Manougian, raíz aortica.

© 2019 Fundación Universitaria de Ciencias de la Salud - FUCS.

Este es un artículo Open Access bajo la licencia CC BY-NC-ND (<http://creativecommons.org/licenses/by-nc-nd/4.0/>).

#### INFORMACIÓN DEL ARTÍCULO

*Historia del artículo:*  
Fecha recibido: febrero 1 de 2018  
Fecha aceptado: abril 10 de 2018

*Autor para correspondencia.*  
Dr. Juan Fernando Parra  
[juanfer90@hotmail.com](mailto:juanfer90@hotmail.com)

*DOI*  
10.31260/RepertMedCir.v28.n3.2019.960

**ABSTRACT**

Manougian's procedure is one of the techniques used for aortic annulus enlargement in cases of small aortic annuli or patient-prosthesis mismatch. The benefit of this procedure is the implantation of a bigger valve prosthesis thus avoiding the size of the aortic prosthesis to be too small for the patient's body surface. A case is presented in a young adult woman with a history of aortic valve replacement with severe stenosis and a narrow aortic annulus which was evidenced during the intraoperative period, requiring aortic annulus enlargement techniques to be used to implant a suitable prosthesis.

*Key words:* aortic annulus, aortic root, Manougian.

© 2018 Fundación Universitaria de Ciencias de la Salud - FUCS.

This is an open access article under the CC BY-NC-ND license (<http://creativecommons.org/licenses/by-nc-nd/4.0/>).

**INTRODUCCIÓN**

La estenosis aortica es una patología común en el espectro de las enfermedades valvulares cardiacas, tanto de tipo adquirido como congénito, encontrándose varias etiologías asociadas a dicha entidad. Dentro de las más importantes cabe realzar la estenosis aórtica por depósitos de calcio, la de origen reumático y la causada por deterioro de una prótesis valvular implantada previamente.<sup>1</sup> Esta última, conllevando los riesgos aumentados de una cirugía de re intervención así como la escogencia adecuada de la nueva prótesis a colocar; debido a que el cirujano no solo se enfrenta al reto importante de la disección de un tejido fibrótico y de difícil acceso, sino que también puede encontrarse con un anillo valvular estrecho que cause dificultades en el momento de la escogencia y el anclaje de la prótesis.<sup>1-3</sup>

Existen varios procedimientos para la elongación de anillo aórtico en los pacientes que presentan un anillo valvular estrecho y que al ser llevados a cirugía pueden presentar discordancia protésico anular, causando obstrucción al tracto de salida ventricular y empeorando las condiciones clínicas del paciente.

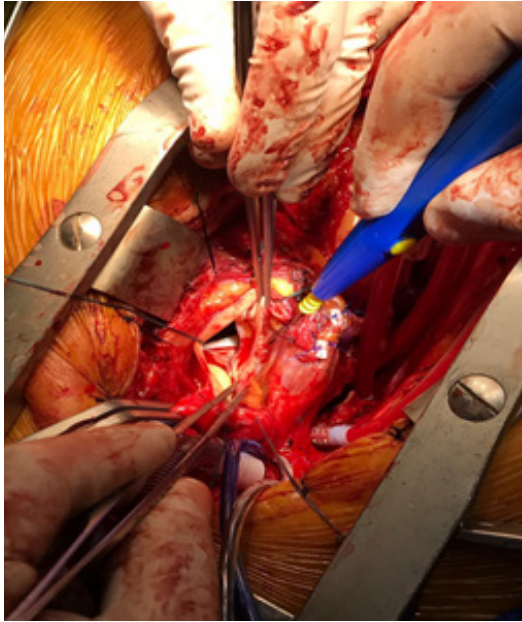
Dentro de las intervenciones conocidas para la ampliación del anillo valvular existe el procedimiento de Manougian, el cual, consiste en la apertura del anillo valvular y elongación del mismo con un parche protésico, el cual puede realizarse de material sintético como Dacrón o PTFE (PoliTetraFluoroEtileno), el cual se ancla por medio de una sutura con material no absorbible monofilamento no trenzado a la porción reseca del anillo y de esta manera se aumenta el diámetro del mismo.<sup>1,2</sup>

**REPORTE DEL CASO**

Se trata de una paciente de 36 años quien consultó al servicio de urgencias del Hospital de San José por presentar deterioro de la clase funcional y disnea progresiva a medianos y bajos

esfuerzos. La paciente tiene como antecedente reemplazo valvular aórtico hace 6 años con una prótesis biológica y pericarditis asociada e ingresa con estado gestacional de 26 semanas, con preeclampsia. Se lleva a cesárea de urgencia y se hace el manejo posparto. Es valorada por el servicio de cardiología, quienes realizaron ecocardiograma transtorácico, en donde se evidencia estenosis aórtica severa de la válvula protésica biológica, con gradiente medio de 56 mmhg y velocidad transvalvular de 4.8 mseg. La paciente persiste con síntomas de falla. Teniendo en cuenta estos hallazgos, el servicio de cirugía cardiovascular opta por llevar a la paciente a re intervención para cambio valvular protésico mecánico aórtico. Se realizó; esternotomía media disección de pericardio fibrótico y apertura del mismo Se instaura bypass cardiopulmonar; canulación arterial de la raíz aortica, canulación venosa en aurícula derecha y ven en vena pulmonar superior. Pinzamiento de raíz aórtica y bajo hipotermia sistémica moderada se realiza arresto cardiaco con solución de cardioplegia (custodiol) por vía anterógrada. Apertura de la aorta con evidencia de destrucción completa por depósitos de calcio en la prótesis aortica biológica, se realiza retiro de la misma y se evidencia que presenta un anillo valvular estrecho y fibrótico, dificultando el anclaje de una prótesis adecuada para el área corporal de la paciente. Por esta razón, se opta por la realización de un procedimiento de ampliación de anillo valvular aórtico o procedimiento de Manougian.

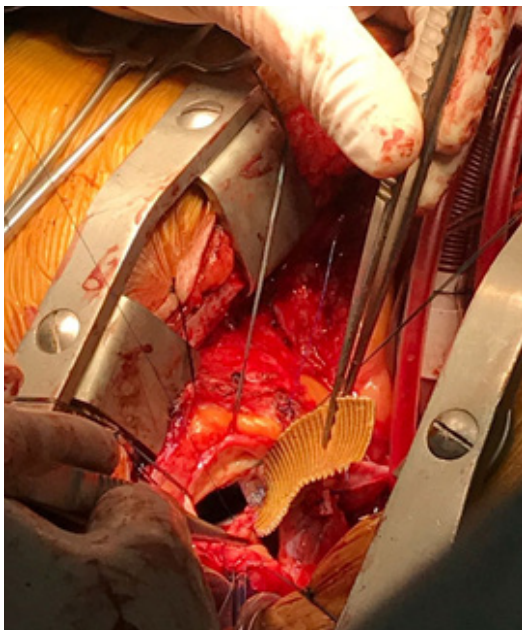
Extensión oblicua de la incisión aórtica en dirección a la comisura de la coronaria izquierda, a la cúspide no coronariana, al anulus mitral y a la porción media de la hoja mitral anterior (**figura 1**) seguido por la reconstrucción del defecto con un parche de injerto protésico de Dacrón; (**figura 2**). Se ancla la prótesis aórtica mecánica St. Jude 23 mm (**figuras 3 y 4**). Se realiza aortorrafia con sutura no absorbible mono filamento (Prolene cardiovascular 4.0), en 2 planos. Retiro de pinza aórtica y salida de bypass cardiopulmonar sin complicaciones.



**Figura 1.** Resección del tejido y sección del anillo.

Tiempos de bypass cardiopulmonar y pinza aórtica 80 min y 60 min respectivamente. La paciente se da de alta a los 6 días sin complicaciones y posoperatorio favorable.

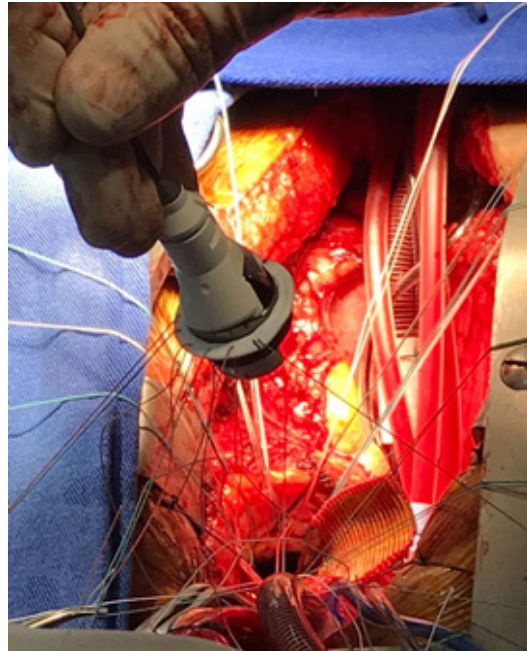
La paciente continua asintomática a 3 meses de la intervención quirúrgica y se realizaron controles ecocardiograficos con adecuada función de la prótesis valvular. La paciente reingresa al 4 mes con trombosis de la prótesis aórtica. Nuevamente tiene gestación de 3 meses, suspendió anticoagulantes y se aplicó algunas ampollas de enoxaparina. Se hace manejo anticoagulante pero persiste con trombosis de la válvula y



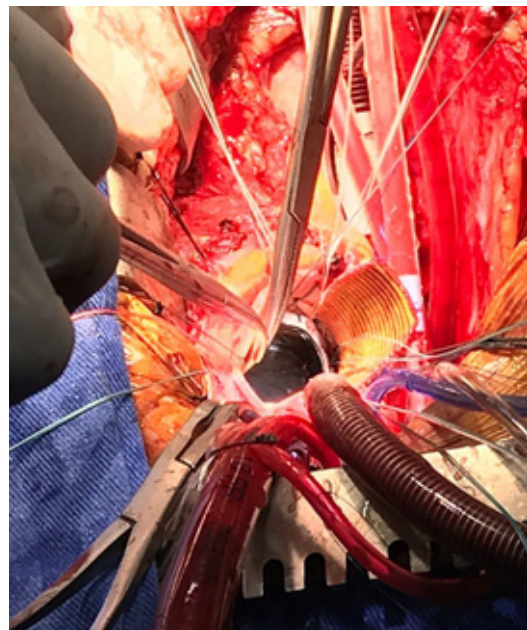
**Figura 2.** Interposición del injerto de dacrón.

altos gradientes por lo cual en junta médico-quirúrgica se decidió llevar a nueva intervención y limpieza de la válvula.

En cirugía se documenta trombosis de los discos, se hace limpieza y nuevamente se deja funcional el dispositivo. Se mantuvo durante el procedimiento alto flujo por bomba para proteger al feto, sin embargo a pesar de esto la paciente induce aborto a las 72 horas posparto. Actualmente tiene anticoncepción definitiva y cursa con buen estado de su prótesis bajo estado de anticoagulación oral con warfarina.



**Figura 3.** Anclaje de válvula mecánica.

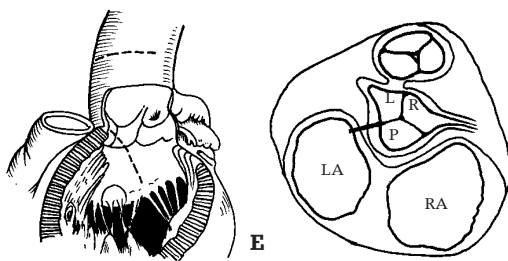


**Figura 4.** Fijación de la prótesis al neoanillo aórtico.

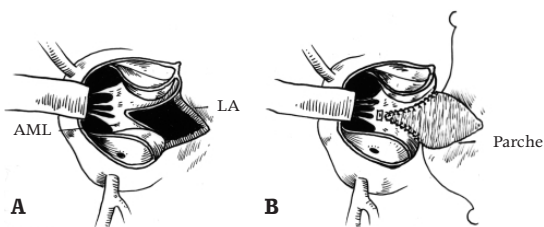
**DISCUSIÓN**

El manejo óptimo del anillo valvular aórtico estrecho, es un reto al que se enfrenta el cirujano cardiovascular; el cual debe tener las herramientas necesarias para sobrevenir este problema. La discordancia prótesis paciente hace referencia al escenario en el cual el área del orificio efectivo de una prótesis valvular implantada es muy pequeño para el tamaño corporal del paciente; Se ha asociado a obstrucción residual al tracto de salida del ventrículo izquierdo, regresión incompleta de la masa ventricular izquierda e incremento en la mortalidad temprana y tardía.<sup>1</sup>

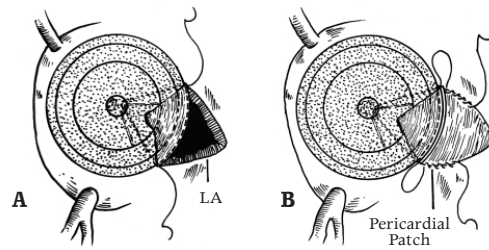
La discordancia prótesis paciente es una condición modificable en algunos casos, para los cuales las técnicas de ensanchamiento de la raíz aórtica son las ideales para solventar dicho problema. Las técnicas de ensanchamiento de la raíz aórtica en manos expertas han demostrado que no aumentan el riesgo de morbilidad o mortalidad en la intervención quirúrgica y son resolutivas en los casos de anillos estrechos.<sup>4,5</sup> Una de estas técnicas es el procedimiento de Manouagian; el cual permite la acomodación de una válvula protésica uno a dos tamaños más del diámetro original del anillo aórtico en un anulus pequeño. Este procedimiento involucra la extensión oblicua de la incisión aórtica en dirección a la comisura de la coronaria izquierda, a la cúspide no coronariana, al anulus mitral y a la porción media de la hoja mitral anterior, seguido por la reconstrucción del defecto con un parche de injerto protésico<sup>2</sup> (figuras 5 a 9).<sup>3</sup>



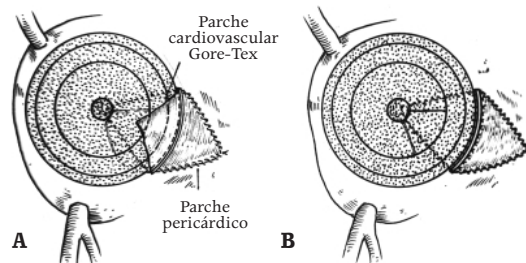
**Figura 5 . (A)** Incisión de aortotomía extendida a la valva anterior de la mitral **(B)** La incisión en la comisura entre la cúspide coronariana izquierda y la no coronariana. **L:** seno izquierdo. **LA:** aurícula izquierda. **P:** posterior. **R:** seno derecho. **RA:** aurícula derecha.<sup>3</sup>



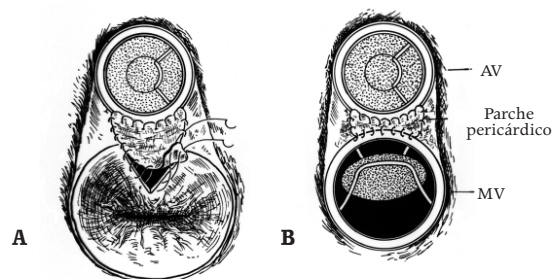
**Figura 6. (A)** Defecto en la hoja mitral anterior y apertura de la aurícula izquierda. **(B)** Cierre del defecto de la valva mitral anterior con parche de Gore-Tex. **AML:** valva mitral anterior. **LA:** Aurícula izquierda.<sup>3</sup>



**Figura 7. (A)** La válvula protésica en posición después de la ampliación del anillo. **(B)** Cierre del techo de la aurícula izquierda. **LA:** aurícula izquierda.<sup>3</sup>



**Figura 8. (A)** La parte remanente del parche de Gore-tex se utiliza para incorporarlo en la aortorrafia. **(B)** Anillo aórtico ensanchado con la prótesis.<sup>3</sup>



**Figura 9. (A)** Colocación del parche en relación a la válvula mitral. **(B)** Parche posicionado después de reemplazo combinado de válvula aórtica y mitral. **AV:** Válvula aórtica. **MV:** Válvula mitral.<sup>3</sup>

La valva mitral anterior es el sitio predilecto para la extensión de la incisión de la raíz aórtica debido a que existe continuidad entre la porción posteroseptal de la raíz aórtica y la hoja anterior de la válvula mitral. Esta última estructura es funcionalmente pasiva y no existe algún tipo de daño en la función al realizar la colocación del parche en esta zona.

Sankar y col. reportaron su experiencia utilizando la técnica de Manouagian en un grupo de 17 pacientes, demostrando un ensanchamiento de anillo valvular de 4 a 6 mm.<sup>3</sup>

Velásquez y col. concluyeron que se evidenciaba una disminución estadísticamente significativa en la masa ventricular (149 a 113 g/m<sup>2</sup>; p=0.001), aumento en el índice de área efectiva valvular protésica (0.37 a 1 cm/m<sup>2</sup>; p=0.001) y la ampliación del anillo aórtico con el procedimiento de Manouagian no presento aumento en la morbimortalidad en los pacientes con estenosis aórtica.<sup>4</sup>

Sankar y col.<sup>3</sup> plantearon las indicaciones para la realización de ampliación del anillo aórtico (**tabla 1**), así como las ventajas de dicho procedimiento (**tabla 2**).

*Nota: las figuras 1 a 9 fueron tomadas de: Sankar N. Rajan S. Kalyan K. Cherian K. Enlargement of small aortic annulus by modified Manougian's technique. Asian Cardiovascular and Thoracic Annals. 1999 7:282. Son figuras clásicas.*

**Tabla 1.** Indicaciones para ampliación anillo aórtico

- Anillo aórtico estrecho en adultos
- Combinación de anillo aórtico y mitral estrecho en pacientes que requieren reemplazo valvular
- Estenosis aórtica congénita intratable con comisurotoma debido a anatomía no favorable
- Implantación de una prótesis valvular aórtica grande en un paciente que tuvo reemplazo valvular aórtico en su infancia y cuya prótesis no cumple las demandas hemodinámicas
- Niños con endocarditis aislada y vegetación en la válvula aórtica

**Tabla 2.** Ventajas ampliación anillo

- No riesgo de lesión al sistema de conducción
- Ampliación del tracto de salida del ventrículo izquierdo
- Ampliación de la aorta ascendente
- No lesiones a las coronarias principales o a sus ramas primordiales
- Ensanchamiento simultáneo del anulus de la válvula aórtica y mitral en el origen de la valva mitral anterior

En conclusión el procedimiento de Manougian, es útil para la ampliación de la raíz aórtica, en los casos de anulus pequeño y discordancia protésico paciente, así evitando la obstrucción al tracto de salida del ventrículo izquierdo y el empeoramiento de la patología de base.

Se debe tener en cuenta que no es el único procedimiento de ampliación de la raíz aórtica y que se deben conocer las otras variantes quirúrgicas para realizar un adecuado análisis comparativo de dichas técnicas, y así encontrar la mejor opción para cada paciente.

## CONFLICTO DE INTERÉS

Los autores declaran no tener ningún conflicto de intereses.

## REFERENCIAS

1. Losenno KL, Gelin JJ, Johnson M, Chu MW. Defining the efficacy of aortic root enlargement procedures: a comparative analysis of surgical techniques. *Can J Cardiol.* 2013;29(4):434-40. doi: 10.1016/j.cjca.2012.04.012
2. Ucak A, Onan B, Inan K, Karaca OG, Ugur M, Yilmaz AT. Detachment of an annular patch following the Manougian procedure. *J Card Surg.* 2010;25(3):291-2. doi: 10.1111/j.1540-8191.2010.01023.x
3. Sankar NM, Rajan S, Singh RKK, Cherian KM. Enlargement of Small Aortic Annulus by Modified Manougian's Technique. *Asian Cardiovascular and Thoracic Annals.* 1999;7(4):282-6. doi: 10.1177/021849239900700407
4. Velásquez O, Sandoval N, Orjuela H, Santos H, Caicedo V, Jaramillo C, et al. Ampliación de anillo aórtico para implantación de prótesis: Evolución en el tiempo. *Rev. Col. Cardiol.* 2005;11:349-55.
5. Kanter KR, Kirshbom PM, Kogon BE. Redo aortic valve replacement in children. *Ann Thorac Surg.* 2006;82(5):1594-7. doi: 10.1016/j.athoracsur.2006.05.117

