



Repertorio de Medicina y Cirugía

www.elsevier.es/repertorio



Artículo de investigación

Fractura de pelvis en niños



Rafael Arturo Brunicardi Hurtado^{a,*} y Luisa Fernanda Delgado Montañez^b

^a Hospital de San José, Fundación Universitaria de Ciencias de la Salud, Bogotá, D. C., Colombia

^b Hospital Infantil Universitario de San José, Fundación Universitaria de Ciencias de la Salud, Bogotá, D. C., Colombia

INFORMACIÓN DEL ARTÍCULO

Historia del artículo:

Recibido el 29 de septiembre de 2015

Aceptado el 29 de febrero de 2016

On-line el 25 de octubre de 2016

Palabras clave:

Fracturas de pelvis

Pediatría

Ortopedia infantil

R E S U M E N

A pesar de que las fracturas de pelvis son relativamente frecuentes en los adultos y se tiene una amplia disponibilidad de datos en la literatura, el ortopedista general debe tener conocimiento de la entidad en los niños para que cuando esta se presente el manejo sea inmediato y eficaz. Las fracturas de la pelvis en los niños no son frecuentes; reportes actuales en la literatura hablan de 2,4 a 7,5% de todos los ingresos por traumatismos cerrados; otros reportes indican que se presentan en uno de cada 100.000 niños al año, con un 25% de mortalidad. Este tipo de fracturas en niños tienen una epidemiología, una incidencia y un manejo distintos que en los adultos. Las principales diferencias están basadas en condiciones anatómicas que merecen un manejo distinto, ya que la pelvis absorbe mayor energía antes de fracturarse, lo que indica que cuando estamos frente a un niño con fractura de pelvis, se trata de un trauma mayor, multisistémico, que requiere apoyo multidisciplinario. En la literatura se encuentra gran cantidad de información para la población adulta a diferencia de la escasa para la población pediátrica.

© 2016 Fundación Universitaria de Ciencias de la Salud-FUCS. Publicado por Elsevier España, S.L.U. Este es un artículo Open Access bajo la licencia CC BY-NC-ND (<http://creativecommons.org/licenses/by-nc-nd/4.0/>).

Pelvic fractures in children

A B S T R A C T

Although pelvic fractures are relatively common in adults, and have been widely reported in the literature, the general orthopaedic surgeon should have knowledge of these fractures in children, in order for them to be able to manage them immediately and effectively. Pelvic fractures are uncommon in children. Current reports in the literature estimate that they account for 2.4 to 7.5% of all admissions for closed injuries. Other reports indicate that they are presented in one per 100,000 children per year, with a mortality of 25%. These types of fractures in children have an epidemiology, incidence, and management different to that of adults. The main differences are based on anatomical conditions that require a particular management, since the pelvis absorbs more energy before fracturing. This means that when faced with a child with a pelvic fracture, it is treated as a major multisystemic trauma that

Keywords:

Pelvic fractures

Paediatrics

Children's orthopaedics

* Autor para correspondencia.

Correo electrónico: rabricardi@gmail.com (R.A. Brunicardi Hurtado).

<http://dx.doi.org/10.1016/j.reper.2016.10.001>

0121-7372/© 2016 Fundación Universitaria de Ciencias de la Salud-FUCS. Publicado por Elsevier España, S.L.U. Este es un artículo Open Access bajo la licencia CC BY-NC-ND (<http://creativecommons.org/licenses/by-nc-nd/4.0/>).

requires multidisciplinary support. A large amount of information on the adult population can be found in the literature, whereas it is limited in the case of paediatrics.

© 2016 Fundación Universitaria de Ciencias de la Salud-FUCS. Published by Elsevier España, S.L.U. This is an open access article under the CC BY-NC-ND license (<http://creativecommons.org/licenses/by-nc-nd/4.0/>).

Introducción

El trauma es la causa principal de discapacidad y muerte en la población pediátrica. A pesar de que en los últimos años ha disminuido la tasa de mortalidad, sigue siendo alta. La literatura en fracturas de pelvis en adultos es mucho más amplia de la que se puede conseguir en población pediátrica¹. Las fracturas de pelvis en niños, a diferencia de las presentadas en la población adulta, es baja y representa entre un 2,4 y un 7,5% de todos los ingresos por traumatismos cerrados, y uno de cada 100.000 niños por año, con un 25% de mortalidad según Leonard et al.^{1,2}.

Las fracturas de pelvis en niños y adultos tienen una epidemiología, una incidencia y un manejo distintos; tales diferencias se deben en esencia a consideraciones anatómicas de las pelvis inmaduras: 1) plasticidad ósea (la naturaleza inmadura asociada con la cantidad de cartílago permite a la pelvis absorber gran cantidad de energía antes de fracturarse; 2) mayor estabilidad de las articulaciones sacroilíacas y de la sínfisis del pubis; 3) periostio de mayor grosor; 4) gran capacidad de remodelación y curación de los huesos, y 5) las fracturas que comprometen el cartílago fisario pueden provocar el cierre prematuro de los núcleos de crecimiento y generar de esta manera una discrepancia de longitud en los miembros inferiores¹⁻³.

Todas estas características hacen que la pelvis absorba una mayor energía antes de fracturarse, de manera que cuando se presenta una fractura de pelvis en un niño significa un trauma de alta energía que requiere un abordaje multidisciplinario. Asimismo, con frecuencia encontramos fracturas por avulsión de las apófisis, significando que son estables, a diferencia del tradicional concepto de «doble fractura» obligatoria del anillo pélvico en las inestables y desplazadas³.

Diagnóstico

Se debe registrar una adecuada historia clínica para obtener la información sobre el mecanismo de trauma que induzca a sospechar el grado de lesión. Después se realiza una inspección sistemática del paciente, cefalocaudal, exponiendo y evaluando la totalidad de la anatomía, buscando estigmas del trauma, hematomas, escoriaciones, deformidades, heridas, contusiones y laceraciones, entre otras. Enfocándonos en la pelvis se deben palpar todos los relieves óseos y realizar compresión sobre las espinas ilíacas anterosuperiores; en caso de presentar fractura se desencadenará dolor y posible crépito. Esta maniobra permitirá diagnosticar inestabilidad de la pelvis³.

Ha sido tradicional que el diagnóstico por imágenes se limitara a la radiografía simple de pelvis, siendo necesario, en

algunos casos, proyecciones especiales *inlet*, *outlet*, *alar* y *obturatriz*. Sin embargo, las recomendaciones actuales indican que las radiografías simples solo deben tomarse en quienes no esté indicada la realización de la tomografía axial computarizada. Teniendo en cuenta que el manejo inicial del paciente politraumatizado requiere la realización de una tomografía axial computarizada de abdomen, se recomienda extender este examen hasta la pelvis para reducir el tiempo del paciente en la sala de imágenes diagnósticas, además de permitir detectar fracturas con mayor claridad en toda la superficie de la pelvis, brindándonos información adicional, como trauma de tejidos blandos y hematomas, entre otros. Es importante recordar que las imágenes deben realizarse solo después de estabilizar al paciente^{4,5}. La resonancia magnética y la gammagrafía ósea tienen una indicación muy precisa, en especial para fracturas por estrés ocultas o poco desplazadas³.

Tipos de fracturas

Fracturas por avulsión

Ocurren con mayor frecuencia en deportistas que realizan patadas, como en el fútbol, el rugby y el fútbol americano. Por lo general, están dadas por una contracción súbita y violenta del músculo insertado en la apófisis comprometida. Sin embargo, pueden presentarse por tracciones repetidas. Según Rockwood³, las fracturas más frecuentes por avulsión en la pelvis se presentan en la tuberosidad isquiática (tracción de los músculos isquiotibiales), seguida por la espina ilíaca anterosuperior (tracción del músculo sartorio), luego la espina ilíaca anteroinferior (tracción del músculo recto anterior), siendo menos frecuentes las avulsiones del trocánter menor y de la cresta ilíaca.

Fracturas del isquion y el pubis

Casi siempre están dadas por traumas de alta velocidad y accidentes de tránsito, por lo que suelen implicar lesiones asociadas. Las fracturas de una rama son más frecuentes que la de varias, siendo más comunes las que comprometen el pubis que las de la rama isquiática. Si se evidencia una fractura de la rama del pubis con gran desplazamiento siempre se debe sospechar otra asociada.

Fracturas del alerón ilíaco (fractura de Duverney)

Rara vez se encuentran aisladas. Se producen sobre todo por traumatismos directos y con frecuencia están asociadas con otra fractura en la pelvis. En la clínica pueden presentar marcha de Trendelenburg por espasmo de la musculatura abductora de la cadera.

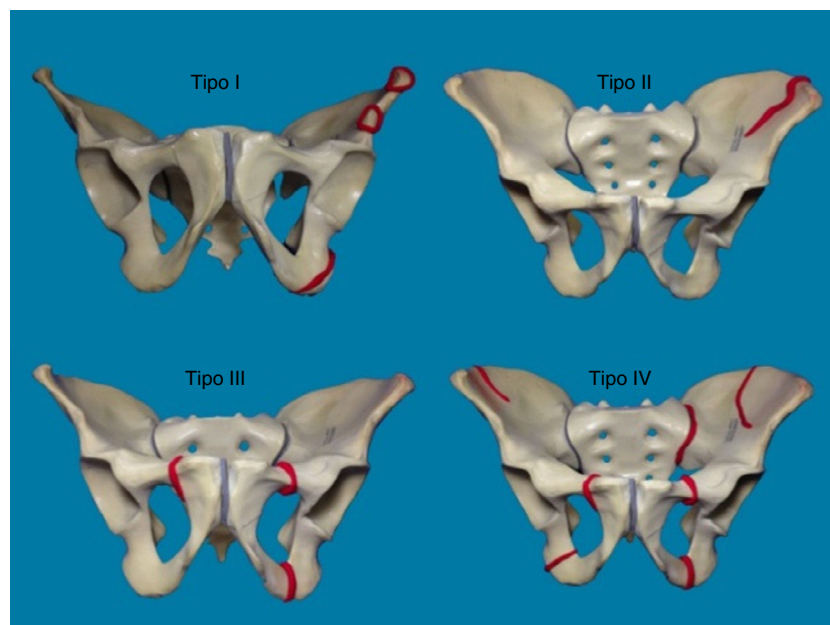


Figura 1 – Clasificación de Torode y Zieg.

Fuente: Autores.

Fracturas/luxaciones de las articulaciones sacroilíacas

Están en estrecha relación con fracturas del anillo anterior de la pelvis, casi siempre inestables. Las luxaciones de las sacroilíacas difieren de las de los adultos, ya que tienden a ser incompletas por desgarro parcial de los ligamentos sacroilíacos anteriores y por el grueso periostio posterior. A menudo se relacionan con lesiones vasculares y neurológicas³.

Fracturas del sacro

Son muy raras; se presentan en pacientes involucrados en impactos de alta velocidad. Según Hart et al., representan el 0,16% de todos los ingresos por trauma⁶.

Fracturas inestables

Se define fractura inestable cuando se combinan: doble fractura vertical de las ramas púbicas (a horcajadas) o luxación del pubis, que se presenta como una doble rotura del anillo pélvico anterior; doble fractura del anillo pélvico, tanto anterior como posterior (fracturas de Malgaigne); y múltiples lesiones por aplastamiento que genere al menos 2 fracturas conminutas en el anillo pélvico³.

La clasificación más usada en la actualidad es la descrita en 1985 por Torode y Zieg (fig. 1), basada en la radiografía simple de pelvis, en la que se dividen las fracturas en 4 tipos: i) por avulsión; ii) del ala ilíaca; iii) simples, estables del anillo pélvico, y iv) complejas, inestables del anillo pélvico⁷.

Sin embargo, al ser una clasificación basada solo en la radiografía simple de pelvis, presenta debilidades. En marzo de 2012, Leonard et al., del Boston Children's Hospital, de la Universidad de Harvard, propusieron una nueva clasificación

Tabla 1 – Clasificación de la AO/ASIF

A	Anillo pélvico estable
B	Anillo pélvico parcialmente estable (rotacionalmente inestables, verticalmente estables)
C	Anillo pélvico inestable (rotacional y verticalmente inestables)

Fuente: Autores a partir de Beaty et al.³

Tabla 2 – Clasificación de Quinby y Rang

1	Fracturas no complicadas
2	Fracturas con lesiones viscerales tributarias de exploración quirúrgica
3	Fracturas asociadas con hemorragia masiva

Fuente: Autores a partir de Beaty et al.³

basada en la tomografía axial computarizada, en la que subdividen las tipo III en: A) si es una fractura simple no desplazada del anillo pélvico anterior, y B) si son fracturas simples y estables de ambos anillos de la pelvis. Además, proponen que las fracturas tipo IV sean consideradas como inestables en la clínica y la tomografía a la compresión de la pelvis, y que presenten desplazamientos mayores de 2 mm en los anillos anterior y posterior (fig. 2)¹.

Existen otras clasificaciones, como la de la AO/ASIF (tabla 1) o la de Quinby y Rang (tabla 2), en las que se toman en cuenta lesiones viscerales y hemorragias⁸; la de Wats las clasifica en: A) fracturas por avulsión (epifisiolisis); B) fractura del anillo pélvico, y C) fractura del acetábulo. Aunque en distintos trabajos se evidencia que son más frecuentes las fracturas en niños con el cartílago trirradiado cerrado, no hay diferencias estadísticas significativas en cuanto a género o edad^{2,9}.

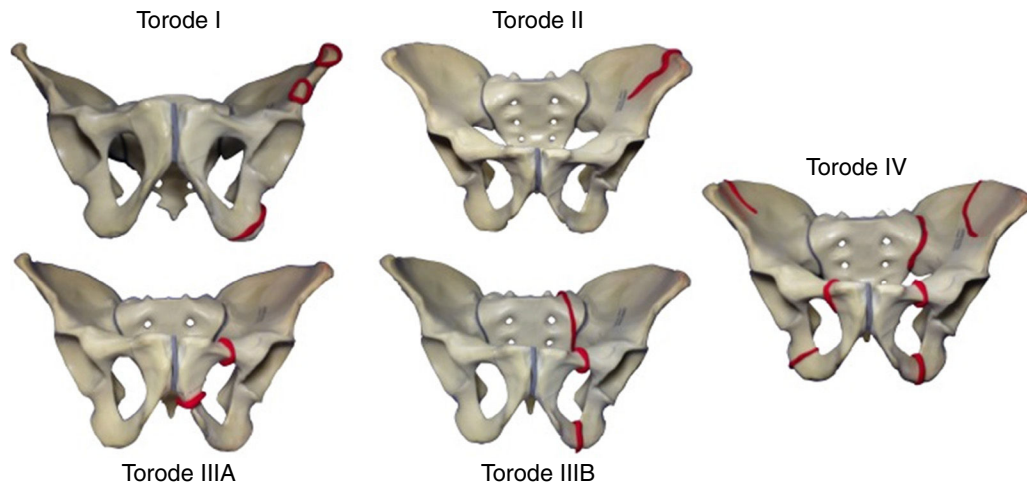


Figura 2 – Modificación de la clasificación de Torode y Zieg realizada por Shore et al.².

Fuente: Autores.

Mecanismo de trauma

Distintos reportes actuales indican que el principal mecanismo de trauma en las fracturas de pelvis en niños ocurre en pacientes involucrados en algún tipo de accidente de tránsito, como acompañante o peatón; esto representa el 83%. Shore et al. reportan que las fracturas más comunes fueron clasificadas como tipo III (el tipo A y el B en similares proporciones), representando el 71%. De ellas, el 74% estuvieron involucradas en accidentes de tránsito^{2,10}.

Lesiones asociadas

En las fracturas de pelvis en niños con frecuencia se encuentran otras lesiones por ser el resultado de un trauma de alta energía; según la literatura, se reportan hasta en un 78%¹¹. Los informes más recientes indican que las más comunes son el trauma craneoencefálico (40-42%) y las fracturas en las extremidades, en especial de miembros inferiores (35-42%). Les siguen en frecuencia las lesiones torácicas, representando un 27-33%, hematomas pélvicos o retroperitoneales con un 18%, las lesiones abdominales y urogenitales, que representan un 17%, y, por último, las vasculares, que son poco frecuentes^{2,11}.

Aunque las lesiones vasculares representan un porcentaje mínimo, en la literatura encontramos un reporte de un caso: paciente masculino de 13 años de edad, víctima de un accidente de tránsito en calidad de peatón, quien ingresó con escala de Glasgow de 9/1, hemodinámicamente estable, luxación de la sacroilíaca izquierda, fractura compleja del acetábulo izquierdo y diástasis de la sínfisis del pubis. Además presentó hematoma pélvico que comprimía y desplazaba la vejiga, hematoma subdural y fractura de tibia y peroné ipsilateral. El paciente fue tratado de urgencia con tracción esquelética y, a pesar de haberle transfundido 6 unidades de glóbulos rojos empaquetados, presentó descenso del hematocrito de 35 a 23%, por lo que se realizó una arteriografía y se diagnosticó una lesión en la arteria iliaca interna izquierda que se embolizó, controlando la hemorragia¹².

Opciones de tratamiento

Es tradicional que las fracturas de pelvis se manejen de forma ortopédica no quirúrgica: cama, reposo, frondas pélvicas, tracción esquelética o espigas de yeso. La clásica forma de tratamiento se basa en el gran potencial de curación y remodelación de este grupo de pacientes con esqueleto inmaduro, así como en las propiedades estructurales (periostio grueso, ligamentos fuertes), que aumentan la estabilidad de las fracturas. Otra razón para manejar de forma conservadora a estos pacientes es el riesgo de lesionar el cartílago trirradiado durante el procedimiento quirúrgico, que traería como consecuencia una discrepancia de longitud y asimetría pélvica. Sin embargo, algunos reportes indican que pacientes con fracturas acetabulares desplazadas con compromiso de las sacroilíacas y verticalmente inestables que son tratados de forma ortopédica no quirúrgica presentan a largo plazo dolores lumbares, asimetría pélvica y discrepancia de longitud de los miembros inferiores, entre otras condiciones.

Los criterios de manejo quirúrgico en niños no están estipulados con claridad; sin embargo, Karunakar et al. proponen 5 criterios: 1) fractura o luxación sacroilíaca con desplazamiento > 1 cm; 2) diástasis de la sínfisis del pubis > 4 cm; 3) fracturas acetabulares en superficie de carga > 2 mm; 4) compromiso de la pared posterior del acetábulo, y 5) deformidades rotacionales de la pelvis¹³. El manejo de las fracturas de pelvis en niños con C-Clamp está indicado para las del anillo posterior, como indican Holt y Mencion, en su reporte de caso¹⁴.

Discusión

Las fracturas pélvicas y acetabulares son menos comunes en niños que en adultos y con gran frecuencia son el resultado de traumas de alta energía. Una fractura pélvica en un niño obliga a una revisión de otros órganos o sistemas, incluyendo el vascular, el genitourinario y el neurológico, por potenciales lesiones que comprometan la vida¹⁵.

Leonard et al., en 2010, referencian cómo en los niños las lesiones asociadas identificadas pueden ser difíciles de diagnosticar debido a la inhabilidad para establecer una adecuada comunicación médico-paciente, secundaria a varios factores como la edad, la incapacidad para cumplir órdenes o la pérdida del estado de conciencia¹, convirtiéndose en un reto la aproximación diagnóstica y la evaluación minuciosa.

El diagnóstico se basa en la historia clínica, en particular en el mecanismo de trauma, la evaluación y el examen clínico, y una detallada evaluación imaginológica. El tratamiento, por lo general no quirúrgico, basado en la naturaleza elástica de la pelvis pediátrica y los tejidos blandos circundantes¹⁵, debe además individualizarse de acuerdo con la edad, la clasificación de la fractura, la estabilidad del anillo pélvico, las lesiones concomitantes y la estabilidad hemodinámica del paciente. Una consideración estructural importante es el cartílago trirradiado, cuyas lesiones por el trauma o por las intervenciones implicarán discrepancias de longitud en la extremidad, por lo que existen como alternativas sistemas de fijación externa para el desplazamiento del anillo pélvico mayores de 2 mm. Las complicaciones relacionadas con estas lesiones pélvicas o acetabulares pueden incluir: alteraciones del crecimiento del acetábulo, displasia acetabular, subluxación de cadera, incongruencia de la articulación coxofemoral y osteonecrosis de la cabeza femoral. Otras descritas comprenden miositis osificante o déficit neurológico secundario a lesiones de plexos nerviosos ciático, femoral y/o lumbosacro¹⁶.

Sin embargo, también existe literatura relacionada con alternativas de tratamiento quirúrgico. Karunakar et al. publicaron en 2005 una serie de 18 pacientes menores de 16 años de edad con fracturas inestables de pelvis y acetábulo tratados mediante estabilización quirúrgica en un periodo de 7 años. Fueron evaluadas variables como consolidación de la fractura, tiempo de unión, complicaciones y resultados funcionales. Encontraron que todas las fracturas estaban consolidadas a las 10 semanas y ningún paciente presentó complicaciones de las heridas, infección o detención del crecimiento en un seguimiento a 36 meses. Estos resultados apoyan la posibilidad de llevar a cabo tratamiento quirúrgico para restaurar la simetría de la pelvis y la anatomía periarticular¹³.

Analizando la importancia y la gran cantidad de elementos a considerar ante un paciente pediátrico con fracturas de la pelvis y teniendo en cuenta la escasa referenciación en la literatura nacional, basándose en descripciones de casos o mencionado como hallazgo paralelo dentro del reporte de otras situaciones, este documento se convierte en una útil herramienta de consulta para tener un conocimiento secuencial y ordenado y así abordar, entender y poder tratar de forma correcta a un paciente con fractura de pelvis y acetábulo.

Autores como Vitale et al.¹⁷, en 2005, enfatizan la importancia vista en los recientes años de la creciente evidencia de la mejoría en cuanto al tratamiento de niños que son atendidos en instituciones hospitalarias con experiencia y una infraestructura dedicada al cuidado del trauma en pediatría. Los estudios de Cooper et al., Hall et al., Doolin et al. y Nakayama et al.¹⁷ han demostrado óptimos resultados cuando a cargo de estos pacientes están médicos y cirujanos formados en subespecialidades de pediatría soportando la relación entre

la especialización, el volumen de pacientes y los resultados en el escenario del enfermo politraumatizado.

Muchos aspectos del trauma pediátrico lo hacen muy diferente al trauma en adultos; existen pocos estudios realizados para comparar de forma exhaustiva las fracturas en cada población. El conocimiento de las ciencias básicas, la fisiopatología, los tipos de fracturas, el abordaje diagnóstico y las consideraciones de tratamiento que caracterizan al hueso infantil será útil en el futuro para comparar la incidencia, las características epidemiológicas, el tipo de lesiones asociadas y los desenlaces entre la población pediátrica y la adulta. Debemos tener siempre presente que «los niños no son adultos pequeños».

Responsabilidades éticas

Protección de personas y animales. Los autores declaran que los procedimientos seguidos se conformaron a las normas éticas del comité de experimentación humana responsable y de acuerdo con la Asociación Médica Mundial y la Declaración de Helsinki.

Confidencialidad de los datos. Los autores declaran que han seguido los protocolos de su centro de trabajo sobre la publicación de datos de pacientes.

Derecho a la privacidad y consentimiento informado. Los autores han obtenido el consentimiento informado de los pacientes y/o sujetos referidos en el artículo. Este documento obra en poder del autor de correspondencia.

Conflicto de intereses

Los autores declaran no tener ningún conflicto de intereses.

BIBLIOGRAFÍA

- Leonard M, Ibrahim M, McKenna P, Boran S, McCormack D. Paediatric pelvic ring fractures and associated injuries. *Injury*. 2011;42:1027-30.
- Shore BJ, Palmer CS, Bevin C, Johnson MB, Torode IP. Pediatric pelvic fracture: A modification of a preexisting classification. *J Pediatr Orthop*. 2012;32:162-8.
- Beaty JH, Kasser JR, Rockwood CA. *Rockwood and Wilkins' fractures in children*. Philadelphia: Lippincott Williams & Wilkins; 2009.
- Guillamondegui OD, Mahboubi S, Stafford PW, Nance ML. The utility of the pelvic radiograph in the assessment of pediatric pelvic fractures. *J Trauma*. 2003;55:236-9, discussion 239-40.
- Nieto LL, Camacho SG, Reinoso JP. Surgical treatment of type IV unstable pelvic fractures in pediatric patients using the Torode and Zieg classification. *Acta Ortop Mex*. 2010;24:337-42.
- Hart DJ, Wang MY, Griffith P, Gordon McComb J. Pediatric sacral fractures. *Spine (Phila Pa 1976)*. 2004;29:667-70.
- Torode I, Zieg D. Pelvic fractures in children. *J Pediatr Orthop*. 1985;5:76-84.
- Quinby WC Jr. Fractures of the pelvis and associated injuries in children. *J Pediatr Surg*. 1966;1:353-64.

9. Demetriades D, Karaiskakis M, Velmahos GC, Alo K, Murray J, Chan L. Pelvic fractures in pediatric and adult trauma patients: Are they different injuries? *J Trauma*. 2003;54:1146-51, discussion 1151.
10. Silber JS, Flynn JM, Koffler KM, Dormans JP, Drummond DS. Analysis of the cause, classification, and associated injuries of 166 consecutive pediatric pelvic fractures. *J Pediatr Orthop*. 2001;21:446-50.
11. Chia JP, Holland AJ, Little D, Cass DT. Pelvic fractures and associated injuries in children. *J Trauma*. 2004;56:83-8.
12. Margenthaler JA, Weber TR, Keller MS. Computed tomography contrast blush demonstrating active bleeding from a complex pelvic fracture in a child. *J Trauma*. 2003;54:799.
13. Karunakar MA, Goulet JA, Mueller KL, Bedi A, Le TT. Operative treatment of unstable pediatric pelvis and acetabular fractures. *J Pediatr Orthop*. 2005;25:34-8.
14. Holt GE, Mencia GA. Pelvic C-clamp in a pediatric patient. *J Orthop Trauma*. 2003;17:525-7.
15. Herring JA. Tachdjian's pediatric orthopaedics: From the Texas Scottish Rite Hospital for Children. 5th ed. Philadelphia: Saunders; 2014.
16. Holden CP, Holman J, Herman MJ. Pediatric pelvic fractures. *J Am Acad Orthop Surg*. 2007;15:172-7.
17. Vitale MG, Kessler MW, Choe JC, Hwang MW, Tolo VT, Skaggs DL. Pelvic fractures in children: An exploration of practice patterns and patient outcomes. *J Pediatr Orthop*. 2005;25:581-7.